DIE THERAPIE DER GENITALPROLAPSE DURCH DIE LEVATOR-TRANSVERSUSNAHT.

INAUGURAL-DISSERTATION
ZUR ERLANGUNG DER
MEDIZINISCHEN DOKTORWÜRDE
VORGELEGT DER
HOHEN MEDIZINISCHEN FAKULTÄT
DER
ALBERT-LUDWIGS-UNIVERSITÄT
ZU
FREIBURG IM BREISGAU
VON

JULIUS OHLMANN
AUS
FRANKFURT AM MAIN.

ACAD. LUDOVIC. BIBL.

FRANKFURT AM MAIN
DRUCK VON VOIGT & GLEIBER
1911.

GEDRUCKT MIT GENEHMIGUNG DER MEDIZINISCHEN
FAKULTÄT DER UNIVERSITÄT FREIBURG I. BR.

DEKAN: GEH. HOFR. PROF. DR. KRÄSKE.
REFERENT: GEH. HOFR. PROF. DR. KRÖNIG.

Meinen lieben Eltern in Dankbarkeit
gewidmet.

Digitized by the Internet Archive
in 2026

https://archive.org/details/IA41543126_0126

Die Entwicklung des Utero-Vaginalprolapses hat man vorwiegend durch zwei Theorien zu erklären versucht. Schröder, Veit, Fehling, Fritsch u. a. sehen in dem Vorfall der vorderen Scheidenwand das primäre. Dadurch wird ein Zug auf den Uterus ausgeübt; ist dieser frei beweglich, so kommt es zu einem Descensus und Prolapsus uteri, ist der Uterus aber durch Fixationen am Heruntergleiten verhindert, so ist der Effekt der Zugwirkung der vorderen Scheidenwand auf den Uterus eine Elongation der Cervix. Anders Schultze und Küstner. Sie sehen in der Retroflexion des Uterus das primäre: „Die Aetiologie des Prolapses ist die Retroflexion". Bei normaler Anteversio-anteflexio-Stellung des Uterus kann der intraabdominelle Druck den Uterus nicht zum Vorfall bringen. Wirkt dieser Druck aber auf einen retroflektierten Uterus, so muss das Resultat ein Descensus und Prolaps sein. Die Anerkennung einer dieser beiden Theorien ist von prinzipieller Wichtigkeit für das therapeutische Handeln. In ersterem Falle genügt es, Operationen vorzunehmen, welche die Scheide verengern und den Damm wiederherstellen, während Schultze und Küstner in jedem Falle eine Operation hinzufügen müssen, welche die Retrodeviationen des Uterus beseitigt, mag diese nun bestehen in einem Verfahren, das für die unkomplizierten Retroflexionen empfohlen ist: Alexander Adamsche Operation, Vaginifixur, Ventrifixur u. a. oder in einer speziell für die Prolapse empfohlenen Operation: Interpositio uteri nach Freund, Schauta, Wertheim.

Daneben hat es nicht an zahllosen anatomischen Untersuchungen über das Entstehen der Genitalprolapse gefehlt. Alle diese Arbeiten gehen von der normalen Lage des Uterus im Becken aus, und je nachdem die ver-

schiedenen Autoren den einzelnen Gebilden: Fascien, Beckenbindegewebe, Peritoneum, Ligamente, Gefässe, Nerven, eine grössere oder geringere Bedeutung beilegen zur Erhaltung der normalen Topik der Genitalorgane, sehen sie in dem Erschlaffen dieses oder jenes Teiles den Hauptfaktor für das Entstehen der Prolapse. Seit langem ist dabei auf die Unterstützung hingewiesen worden, die der Uterus von unten erfährt, auf die Bedeutung, die der Beckenboden und sein wichtigster Teil, der musculus levator ani, für die normale Lage des Uterus hat. Ein Defekt des Beckenbodens muss also ebenfalls einen Vorfall des Uterus begünstigen.

Das Verdienst, auf diesen Punkt zuerst hingewiesen zu haben, gebührt Schatz. Er hat schon auf der Naturforscherversammlung zu Freiburg im Jahre 1883 in einem Vortrage über „Die Zerreissungen des muskulösen Beckenbodens“ die Bedeutung des levator ani erwähnt. Er macht auf Risse des levator ani aufmerksam und auf Abquetschungen des Muskels von seinem vorderen Ansatz, die bei Geburten entstehen, vor allem bei alten Erstgebärenden und hat auch folgerichtig die Bedeutung dieser Verletzungen für einen später sich ausbildeuden Prolaps erkannt. Allein Schatz' Ausführungen blieben wenig beachtet, so dass er auf dem Würzburger Gynäkologenkongress 1903 in einem Vortrage über ein ähnliches Thema mit Recht darauf hinweisen konnte, dass seine Ausführungen „damals offenbar wenig verstanden wurden oder nicht das genügende Interesse fanden“. Er erwähnt von neuem Abreissungen der Scheide und solche des levator ani von seinem vorderen Ansatz, Verletzungen des Beckenbodens, alles Läsionen, die so charakteristisch sind, dass „man die Geburtsgeschichte mit der grössten Wahrscheinlichkeit rekonstruieren kann“.

Neben Schatz betont vor allem Ziegenspeck die Bedeutung des Beckenbodens und des musculus levator ani. Die Bedingungen zum Entstehen eines Prolapsus uteri sind

gegeben, wenn die Portio vaginalis in der Oeffnung im levator ani, bezüglich dem Beckenboden, sich befindet. Trotzdem auch andere Autoren auf diesen Punkt hingewiesen haben — Koblanck hält einen Vorfall für ausgeschlossen bei gesundem Beckenboden, selbst bei jahrelang bestehender Retroflexion, Nagel erwähnt in seinem Lehrbuch der Gynäkologie die bei Prolapsen vorhandenen Zerreissungen des musculus levator ani, Herff sieht als Hauptursache des Scheidenvorfalles neben der Zerstörung des Dammes die Schwächung des levator ani an, Fritsch macht auf die grosse Bedeutung der Muskulatur des Beckenbodens aufmerksam und auf die gewaltsamen Dehnungen des levator ani, Schauta erwähnt die schon von Schatz festgestellten Levatorenzerreissungen — trotz aller dieser Erwähnungen hat die Anschauung wenig Anerkennung gefunden, bis im Jahre 1907 das grundlegende Werk „über Anatomie und Aetiologie der Genitalprolapse beim Weibe“ von Halban und Tandler erschien. Da die in diesem Buche vertretenen Anschauungen massgebend sind für die moderne Auffassung von Aetiologie und Therapie der Prolapse, müssen wir eingehender auf diese Arbeit eingehen.

Halban und Tandler weisen zunächst nach, dass weder Peritoneum, Bindegewebe und Fascien, noch Ligamente, Gefässe und Nerven bei gesteigertem intraabdominellen Drucke den Uterus in seiner normalen Lage halten können, dies vermag nur die Beckenbodenmuskulatur. Diese setzt sich zusammen aus dem Diaphragma pelvis s. rectale und dem Diaphragma urogenitale. Die Muskulatur des Diaphragma pelvis ist der musculus levator ani, zwischen dem sich eine längs-ovale Oeffnung befindet, die Halban und Tandler als Hiatus genitalis bezeichnen. Durch diese Oeffnung ziehen Vagina und Urethra. Auf Grund reicher anatomischer Untersuchungen konnten nun Halban und Tandler nachweisen, dass in allen Fällen, in denen es zum Prolaps der Genitalorgane kommt,

eine Erweiterung des Hiatus genitalis und ein Defekt des Beckenbodens, des musculus levator ani und des Diaphragma urogenitale, nachgewiesen werden konnten. Auf Grund dieser Untersuchungen gelangten Halban und Tandler zu einer Erklärung für das Zustandekommen der Prolapse auf Grundlage eines einheitlichen Prinzipes: „Ein Prolaps entsteht wie eine Hernie dann, wenn der Hiatus genitalis im Beckenboden nicht suffizient geschlossen ist, sondern eine Bruchpforte darstellt. Der gesteigerte Abdominaldruck presst alle Organe oder Organteile, welche in den Druckbereich dieser Bruchpforte fallen, durch dieselbe hinaus. Kommt ein Organ ganz in den Bereich des Hiatus genitalis, so hat es am Beckenboden gar keine Stütze mehr und wird vollkommen vorgepresst. Fällt nur ein Teil des Organs in diesen Bereich, während ein anderer Teil ausserhalb desselben liegt, so wird der erstere durch den gesteigerten Abdominaldruck vorgepresst, der letztere aber durch denselben Druck gegen die Unterlage angepresst und dadurch fixiert."

Diese von Halban und Tandler aufgestellte Theorie über die Aetiologie der Genitalprolapse ist von vielen Autoren anerkannt worden, obwohl manche in den Veränderungen des Beckenbodens nicht die einzige Ursache für das Entstehen eines Vorfalles sehen. In einer sehr ausführlichen Arbeit betont Nebesky auf Grund anatomischer Studien ebenfalls die Bedeutung des Levatormuskels für das Entstehen der Prolapse, wenn er auch in Bezug auf die Fixationsorgane zu anderen Anschauungen kommt. Auch H. Freund will das Beckenbindegewebe neben dem Beckenboden als Fixationsmoment betont wissen.

In neuester Zeit haben sich Bumm, E. Martin und A. Martin gegen die Anschauungen Halbans und Tandlers ausgesprochen. E. Martin sieht das wichtigste Fixationsmittel des Uterus in Fascienzügen, die dort

am stärksten entwickelt sind, wo sie die Cervix mit der Beckenwand verbinden, und für die er den Namen „ligamentum suspensorium vaginae et uteri“ vorschlägt. In einer Vergrösserung des Hiatus genitalis sieht Martin nicht das ätiologische Moment, sondern die Folge des Prolapses. Bumm hält für den wichtigsten Faktor das Erschlaffen der Bänder und vor allem Defekte der Fascienplatte des trigonum urogenitale; auch Mackenrodt betont die Wichtigkeit der fascialen Gebilde.

Auch in der ausländischen Literatur finden wir die Bedeutung des Beckenbodens, vor allem des musculus levator ani, beim Zustandekommen des Prolapses hervorgehoben. Studdihard führt die Erschlaffung des Beckenbodens auf Zerreissungen des musculus levator zurück, Haynes*) erkennt als Hauptstütze des Beckenbodens und Beckenausganges den levator ani an, Keith*) schiebt dem Beckenboden die Hauptrolle in ätiologischer Beziehung bei Totalprolapsen zu. Sehr eingehend haben sich die Franzosen mit dieser Frage beschäftigt. Ertzschbischoff**) weist auf den mangelnden Tonus der Beckenbodenmusculatur hin, Hue auf die Zerreissungen des levator ani während der Geburt, Sailly auf die Beckenbodeninsuffizienz, „die charakterisiert ist durch ein breites Auseinanderweichen der beiden inneren Ränder des levator ani“. In einer sehr ausführlichen Arbeit besprechen Picquand und Renaud Hue die Zerstörungen des levator ani während der Geburt, welche die Ursache für später entstehende Prolapse sind. Sie unterscheiden zwischen „prolapsus de faiblesse“ und „prolapsus de force“, wobei sie unter letzteren die Vorfälle verstehen, welche entstanden sind durch Zerreissungen des Levator bei sehr kräftigen Personen mit schneller Austreibungsperiode. Delanglade macht das Auseinanderweichen der Leva-

*) Jahresberichte XXII. 1908 S. 188.
**) Jahresberichte XIX. 1906 S. 130.

toren für das Entstehen der Prolapse verantwortlich. Je weiter diese Muskelbündel auseinanderweichen, um so stärker wird der Prolaps.

Entsteht also ein Prolaps durch einen Defekt im Beckenboden, durch eine Erweiterung des Hiatus genitalis, so muss die Operation indiziert sein, die den Beckenboden wieder herstellt und den Hiatus verengert: und dies geschieht durch die Naht des Levator, durch die isolierte Vereinigung der medianen Flächen dieses Muskels. Als erster hat Ziegenspeck auf der Naturforscherversammlung in München die Naht des Levator empfohlen. Dass er sie nicht als nebensächlich ansieht neben den übrigen Prolapsoperationen, und dass er in ihr das bewusst Neue sieht, geht aus seinen eigenen Worten hervor: „Was nun aber dem Verfahren ein eigenartiges Gepräge gibt, ist die Myorrhaphie des musculus levator ani, welche, mittels zweier kräftiger Katgutsuturen isoliert, während der Nahtanlegung ausgeführt wird.“ Und am Schlusse seiner Arbeit: „Was meiner Methode die Berechtigung verleiht, sie eine neue zu nennen, ist und bleibt die Myorrhaphie des levator ani“. Gottschalk betont zwar, schon vor Ziegenspeck die Levatornaht ausgeführt zu haben, aber das Heranziehen des Levator an die hintere Scheidenwand zur Verhütung einer Rectocele ist doch eine prinzipiell andere Operation.

Neben Ziegenspeck weist auch Schatz auf die Levatornaht hin. Allein wie die Bedeutung des Beckenbodens in der Aetiologie der Prolapse anfangs nur von wenigen anerkannt wurde, ohne sich allgemeine Anerkennung zu verschaffen, so ist auch die Levatornaht längere Zeit hindurch nur von wenigen ausgeführt worden.

Zahlreicher haben sie englische und amerikanische Aerzte angewandt, anfangs nur bei Dammplastiken, später dann auch bei der Prolapsoperation. Noble vernäht den isolierten Levator, ausserdem legt er Nähte durch die oberflächliche und tiefe Fascie des Muskels. Reed ver-

zichtet auf die Naht der tiefen Fascie. West*) führt einen Zeigefinger ins Rectum, den anderen in die Scheide, um bei starkem Druck die abgerissenen Enden des Levator zu fühlen. „An beiden Stellen wird die Scheidenschleimhaut eingeschnitten, worauf die Muskelenden isoliert und mit Chromcatgut vereinigt werden.“ Hayd sucht den Levator von der hinteren Scheidenwand aus, Burtenshaw empfiehlt die exakte Vereinigung der getrennten Muskeln und Fascien, Haynes**) die isolierte Naht des pubo-coccygeus. Sonst wird die Levatornaht noch ausgeführt von Edge, Berry Hart, Wood, Batigue, Hirst u. a.

Auch die Franzosen haben die Levatornaht bei den Prolapsoperationen angewandt. Anfangs begnügten sie sich mit der Levatornaht ohne Isolierung des Muskels (1896 Goubaroff***), später wandten sie sich der von Ziegenspeck zuerst angewandten Levatornaht mit mehr oder weniger Modifikationen zu. (Hartmann, Potherat et Delbet, Bonnet, Duval et R. Proust, Venot, Coville, Delore et Jacod, Sailly, Renaud Hue).

Alle diese Autoren legen die Naht durch die hinteren Levatoren, wie sie zuerst angegeben wurde und auch heute allgemein üblich ist. Da diese Levatornaht aber nicht vor Cystocelenrecidiven schützen soll „cette suture des releveurs n'empêche donc pas la cystocèle de se reproduire et celà grâce à l'insuffisance des parties antérieurs du releveur“ empfiehlt Chaput die schon von Groves et Delanglade angegebene Vereinigung der vorderen Levatoren: myorrhaphie antérieure. „La myorrhaphie antérieure au contraire est déstinée à lutter contre la cysto-

*) Jahresbericht über 1905. S. 169.

**) Jahresbericht über 1908. S. 188.

***) Picquand et Renaud Hue, Releveur Pubo-vaginal et prolapsus génitaux. Révue de Gynécologie et de Chirurgie abdominale 1908, S. 28.

cèle et semble être très efficace quand le releveur est suffissamment développé.“ Die sehr schwierige Operation, die im queren Einschneiden der vorderen Vaginalwand, im Abschieben der Blase und in der Vereinigung der seitlich gelegenen Levatoren besteht, wurde nur von einzelnen französischen Aerzten ausgeführt, ohne allgemeine Anerkennung zu finden. Auch die Franzosen selbst haben sie zum Teil wieder verlassen, wenigstens verhalten sich Picquand et Renaud Hue ablehnend zu der myorrhaphie antérieure. „La myorrhaphie antérieure des releveurs ainsi pratiquée constitue une intervention assez longue et assez difficile, beaucoup plus délicate que la myorrhaphie postérieure, parceque le muscle releveur est beaucoup plus superficiel en arrière du vagin qu'en avant. . . La myorrhaphie antérieure des releveurs ne nous paraît d'ailleurs pas présenter des avantages bien sérieux. Si l'opération est faite seule, elle constitue manifestement une opération insuffisante qui ne reconstitue pas le periné, ne rend pas à la paroi postérieure du vagin sa direction et sa solidité normales et par conséquent ne saurait guérir un prolapsus génital. Si au contraire l'opération est combinée à une colpo-périnéorrhaphie postérieure avec suture des releveurs, elle nous paraît inutile en mois dans l'immense majorité des cas. En effet la réfection de la paroi postérieure du vagin, en rendant à la paroi antérieure son soutien et son point d'appui normal, suffit presque constamment à empêcher le prolapsus de cette paroi.“ Und an einer anderen Stelle: „aussi nous croyons que tout au moins dans l'immense majorité des cas la myorrhaphie antérieure est inutile et même quelle donne de moins bons résultats que la simple suture des releveurs en arrière. Pour toutes raisons la colpo-périnéorrhaphie associée à la suture postérieure des releveurs nous paraît l'opération de choix pour les prolapsus consécutifs aux déchirures musculaires.“ In neuester Zeit hat Violet die vordere Myorrhaphie wieder empfohlen. In

Deutschland ist die vordere Levatornaht nicht ausgeführt worden, wenigstens ist in der Literatur kein Fall erwähnt.

Auch die hintere Levatornaht hat man anfangs nur wenig angewandt. Neben Schatz und Ziegenspeck bedienen sich ihrer Fritsch, Frank und Dührssen. Erst als im Jahre 1907 das grundlegende Werk von Halban und Tandler erschien, als man die Bedeutung von Beckenbodenverletzungen für das Entstehen von Prolapsen erkannte, wandte man auch der dieser ätiologischen Auffassung Rechnung tragenden Operation mehr Aufmerksamkeit zu. Viele Autoren veröffentlichten ihre Erfahrungen mit der Levatornaht, die sie zum Teil schon vor Erscheinen des Halban-Tandlerschen Buches angewandt hatten.

Heidenhain operiert jeden Prolaps mit isolierter Naht des levator ani und glaubt durch diese Operation einen so gut geschlossenen Beckenboden hergestellt zu haben, dass ein Recidiv nicht möglich ist, und er sich mit der Levatornaht ohne irgend welche andere Operation begnügen kann. Alle anderen Autoren haben die Levatornaht nur in Verbindung mit anderen Operationsverfahren angewandt: Krönig, Latzko, Halban und Tandler. Krönig*) schildert die Levatornaht folgendermassen: „Durch einen Schnitt längs der hinteren Commissur dringt man wie bei der Lappenplastik nach Lawson Tait zwischen Scheide und Rectum damit nach oben hin vor; dann wird der unter lockerem Zellgewebe liegende Levatormuskel scharf mit dem Messer von der Seite her freigelegt; nach der Mitte und nach vorn zu bedient man sich dann besser der Schere zur völligen Präparation der Muskeln. Die Vereinigung der Muskeln durch Naht in der Medianlinie ist meist nur dann möglich, wenn man seitlich von den Levatormuskeln bis in das Fett des cavum ischiorectale vorgedrungen ist und damit die seitlichen Partien des

*) Archiv für Gynäkologie, Bd. 92, Heft I S. 5.

Muskels mobilisiert hat. Nach Vereinigung der Muskeln wird zur Verengerung des Scheidenrohres ein kleines Stück aus dem abgelösten Scheidenlappen reseciert und dann Scheiden- und Dammwundrand durch quere Nähte im Sinne der Hegarschen Colpoperineoplastik vereinigt".

In den letzten Jahren ist die Levatornaht noch in anderen Kliniken ausgeführt worden. Schauta wendet sie an in Verbindung mit dem Interpositionsverfahren, Reick neben einer von ihm angegebenen Colporrhaphie durch Scheidenverdoppelung; auch Freund, Bröse, Kraatz, Sellheim und Klein machen jetzt die Levatornaht. Hier möchten wir allerdings gleich hervorheben, dass es uns bei der Kompliziertheit der anatomischen Verhältnisse des Beckenbodens doch fraglich erscheint, ob nun von allen diesen Autoren auch wirklich der levator ani selbst vereinigt wird.

Weitere anatomische Studien über diese Frage, die die Freiburger Frauenklinik durch die Liebenswürdigkeit des Herrn Professor Keibel am dortigen anatomischen Institut hat anstellen können, haben doch gezeigt, wie sehr man hier bei der Operation Irrtümern unterworfen sein kann. Wiederholt konnte man sich davon überzeugen, dass bei der Operation an der Leiche nicht, wie angenommen, der levator ani selbst, sondern nur der mit ihm eng verbundene musc. transversus perinei profundus mit der Nadel gefasst war. Dadurch wurden zwar auch bei der Vernähung der Transversi die Schenkel des Levators einander genähert, aber eine direkte Vereinigung derselben durch die Naht hatte sicherlich nicht stattgefunden. Bei der früheren Operationsmethode, die jetzt durch eine andere, sicherere ersetzt ist, die aber die Methode der Fälle war, die wir hier zu behandeln hatten, kann also dieses Ereignis, der Transversus und nicht der Levatornaht, ebenfalls erfolgt sein, und wir müssen deshalb diesen Punkt in unseren späteren Schlussfolgerungen besonders berücksichtigen.

Wir möchten deshalb die von uns ausgeführte Naht als Levator-Transversusnaht bezeichnen und damit ausdrücken, dass bei der Operation gleichzeitig mit den Levatorfasern die Transversusfasern vereinigt wurden und dass vielleicht in mehreren Fällen nur eine Naht des Transversus stattgefunden hat.

Sehen wir so auf der einen Seite, dass sich die Levatornaht einer immer steigenden Beliebtheit zu erfreuen hat, so finden wir auf der anderen Seite Autoren, welche, weil sie die Halban-Tandlersche Theorie nicht anerkennen, auch die therapeutischen Konsequenzen daraus ziehen und sich der Levatornaht gegenüber ablehnend verhalten: Bumm, E. Martin. Nach Bumm tritt ein Erfolg bei der Levatornaht nur durch die gleichzeitige Vereinigung der Fascien ein. E. Martin betont den Widerspruch, dass „auf der einen Seite nur der Prolaps zustande kommen kann, wenn die den Levatorspalt bildende Randmuskulatur erschlafft, auf der anderen Seite eine Dauerheilung herbeigeführt werde durch Verwendung dieses atrophischen Materials". Auch Martin will die Erfolge der Levatornaht nicht der Vereinigung der Muskeln, sondern der ausgiebigen Fascienvereinigung zuschreiben. Nach Strassmann ist die Zusammennähung der Levatoren eine klangvolle Form, mit der mehr ausgesprochen als ausgeführt wird.

Die Bedenken, ob es gelingen wird, die atrophische Muskulatur wieder zur Funktion zu bringen, sind anfangs auch von Anhängern der Halban-Tandlerschen Theorie ausgesprochen worden: Pankow, Adolph. Ja Halban und Tandler selbst sagen am Schlusse ihres Buches: „In wieweit die an die Nähte gestellten Anforderungen tatsächlich genügen, ist vorläufig nicht eindeutig entschieden". Diese theoretischen Bedenken können nur durch den Erfolg der Levatornaht widerlegt werden und für die Anwendung einer Operation hat nicht die Theorie, sondern die Praxis zu entscheiden.

Ueber die Erfolge der Levatornaht liegen nur wenige eingehende Berichte vor. Es wird nur erwähnt, dass die Resultate gut seien. Vor allem fehlt es an Beobachtungen über das Verhalten der Levatornaht selbst, ob es tatsächlich gelingt, dauernd die Bruchpforte, den Hiatus genitalis, zu verengern oder zu verschliessen. Ausser einer nur auf drei Fälle sich erstreckenden Nachuntersuchung von Picquand et Renaud Hue liegen nur Arbeiten vor von Heidenhain und in der letzten Zeit eine aus der Latzkoschen Klinik von Schiffmann und Eckler. Letztere vergleichen zahlenmässig ihre Erfolge von Prolapsoperationen ohne Levatorvereinigung mit denen, die kombiniert waren mit der isolierten Naht der Levatorenmuskeln. Wir werden später auf die Resultate dieser Arbeit zurückkommen.

Wenn wir nun zur Sichtung der operierten Prolapsfälle übergehen, so stossen wir wie bei allen Prolapsnachuntersuchungen auf Schwierigkeiten bei der Einteilung der Prolapse. Die bis vor kurzem allgemein übliche und auch heute noch am meisten angewandte Einteilung in leichte und schwere, partielle und Totalprolapse, wird selbst von Anhängern dieser Einteilung als wenig glücklich bezeichnet. (Küstner). Eine Frau kommt wegen Prolapsbeschwerden in die Klinik, und bei der ersten Untersuchung imponiert der Fall als Totalprolaps im alten Sinne. Sind dann bis zur Operation einige Tage verflossen, während derer die Patientin hat ruhen müssen, so ist oft aus dem Totalprolaps ein partieller Prolaps geworden. Eine klare Einteilung der Prolapse geben Halban und Tandler auf Grund anatomischer Untersuchungen. Sie unterscheiden: 1. Descensus uteri, 2. Hernie des Hiatus genitalis, 3. Senkung des Beckenbodens, 4. Rectocele. Als Grundlage für klinische Untersuchungen kann diese Einteilung aber nicht dienen. Um dennoch dem ätiologischen Moment gerecht zu werden, hat Adolph vorgeschlagen, die auch klinisch festzustellende Weite des Hiatus genitalis als Einteilungsprinzip für die Prolapse zu verwerten. Es

wird zwar auch hier noch manche Fälle geben, bei denen es zweifelhaft ist, in welche Kategorie sie unterzubringen sind. Auch nimmt diese Einteilung keine Rücksicht auf die Grösse des Uterus. Denn bei gleich grossem Hiatus genitalis-Befund stellt der Prolaps mit kleinem Uterus den stärkeren Grad vor. Vielleicht wäre deshalb eine Einteilung zu empfehlen, die das Verhältnis der Grösse des Uterus zu der Weite des Hiatus genitalis als Massstab für den Grad des Vorfalles ansieht. Aus praktischen und vergleichend statistischen Gründen haben wir die Adolphsche Einteilung beibehalten. Wir sprechen von einem Prolaps I. Grades, wenn der Hiatus genitalis für 2 Finger, von II. Grades, wenn er für 2½ bis 3 Finger, von III. Grades, wenn er für mehr als 3 Finger durchgängig ist. Die Weite des Hiatus genitalis wird nach Adolph bestimmt, „indem wir durch Rectaluntersuchung die grösste Breite zwischen rechtem und linkem Levatorschenkel messen, und zwar am besten bei kontrahierter Beckenbodenmuskulatur. Dazu lassen wir nach Einführen des Fingers ins Rectum die Patientin bestimmte Uebungen ausführen, von denen wir wissen, dass sie eine Kontraktion der Levatormuskulatur auslösen. Es sind dies gewisse schon von Thure Brandt zu Massagezwecken benutzte Methoden aus der schwedischen Heilgymnastik Eine der wirksamsten ist die sogenannte Knieteilung,*) eine Widerstandsbewegung, die darin besteht, dass die Kranke in Rückenlage die geschlossenen Knie zu spreizen und die gespreizten zu schliessen sich bemüht, während der Arzt es verhindert. Oder man lässt die Patientin dass Gesäss heben und den After stark einziehen. Es tritt dann nicht nur wie Thure Brandt annahm, eine Zusammenziehung des Sphincter ani, der Dammmuskulatur und des constrictor cunni ein, sondern auch insbesondere eine solche des levator ani, d. h. der muskulären Verschlussplatte des Beckens“.

*) Nach Veit-Küstner.

Nehmen wir also die Weite des Hiatus genitalis, gemessen durch den queren Abstand der kontrahierten Levatoren als Einteilungsprinzip an, so ergibt sich für die in den Jahren 1909/10 an der Freiburger Klinik behandelten Prolapse, bei denen die Operation mit Levator-Transversusnaht kombiniert war, folgendes Bild:

Tabelle I.

Einteilung der Prolapse.

Gruppe	Descensus vaginalis anterior et posterior	Descensus vaginalis anterior	Descensus vaginalis posterior	Descensus vaginalis et Descensus uteri	Descensus vaginalis et Elongatio colli	Descensus vaginalis et Descensus uteri et Elong. colli	Prolapsus totalis	Summa
I	30	—	1	1	1	—	1	34
II	15	1	—	3	—	2	4	25
III	2	—	—	—	1	—	2	5
Ohne Messung des Hiatus genitalis	1+4* = 5	—	1	—	—	—	2	8
Summa	52	1	2	4	2	2	9	72

Anmerkung:
*) Als klinische Diagnose war nur Prolaps angegeben.

Die meisten Prolapse entfallen demnach auf die erste Gruppe: Hiatus genitalis für 1—2 Querfinger durchgängig. In einer grösseren Zahl von Fällen (die Hälfte der zur ersten Gruppe gehörigen) kann man von einer Erweiterung des Hiatus genitalis nicht sprechen, es handelt sich hier um eine Vergrösserung des Hiatus genitalis, wie sie physiologisch nach jeder Geburt auftritt. (Hiatus genitalis durchgängig für höchstens 1½ Querfinger). Die übrigen

Fälle der ersten Gruppe zeigen eine geringe Verbreiterung des Hiatus genitalis (durchgängig für 2 Querfinger), die in der zweiten Gruppe stärker wird (durchgängig für höchstens 3 Querfinger), um in der dritten Gruppe ihre extremsten Grade zu erreichen (Hiatus genitalis für über 3 Querfinger durchgängig). Eine geringe Anzahl von Fällen (8), bei denen kein Levatorenbefund erhoben war, wurden zu einer besonderen Gruppe vereinigt.

Bei der Mehrzahl der Fälle handelt es sich um Scheidenprolapse, wobei die isolierte Senkung der vorderen oder hinteren Wand ganz zurücktritt hinter dem Herabgleiten beider Vaginalwände. Bei den Fällen, die mit Descensus uteri kombiniert waren, konnte immer die Ansicht von Halban und Tandler bestätigt werden, dass es sich hierbei um starke Beckenbodenmuskulaturverletzungen handelt, die sich klinisch an dem schlechten Levatorenbefund nachweisen liessen. Auffallen könnte, dass die Mehrzahl der Totalprolapse, also Fälle, bei denen der Uterus vollständig die Ebene des Hiatus genitalis passiert hat, nicht auf die III., sondern auf die II. Gruppe entfällt. Aber es handelt sich hierbei fast durchgehends um kleine Uteri, sodass eben schon eine Erweiterung zweiten Grades zu einem vollständigen Prolabieren genügt. So erklärt sich auch der Totalprolaps in der I. Gruppe, wo ebenfalls der Uterus beim Aufnahmebefund als klein bezeichnet war. Auch die Tatsache, dass im Klimakterium, wo der Uterus athropisch wird, so häufig Totalprolapse sich bilden aus schon lange bestehenden Prolapsen geringeren Grades, findet auf diese Weise ihre Erklärung. 25mal waren die Prolapse mit Cystocelen, 6mal mit Rectocelen, 7mal mit Cystocelen und Rectocelen kombiniert.

Die anatomischen Veränderungen bei Prolapsen sehen Halban und Tandler in einer Verletzung des Beckenbodens, des levator ani und des Diaphragma urogenitale, und in einer Zerstörung des Perinealkeils. Diese auf

Grund anatomischer Untersuchungen gefundenen Resultate konnten von uns klinisch bestätigt werden, und es zeigt sich — zahlenmässig — wie mit dem Weiterwerden des Hiatus genitalis, also mit der Zunahme des Grades der Prolapse auch die Verletzungen, die Levatoren und Perinealkeil erleiden, immer mehr in den Vordergrund treten. Bei allen Patientinnen wurde der Befund der Levatoren, ob gut, mittel oder schlecht, bei der ersten Untersuchung eingetragen und konnte nachher mit dem Operationsbefund, wobei die Levatoren isoliert zutage lagen, verglichen werden. Dabei zeigte sich, dass in der grossen Mehrzahl der Fälle (über 80%) der durch rectale Untersuchung festgestellte Levatorenbefund, vollständig mit dem Operationsbefund übereinstimmte. Bei einigen Fällen zeigten sich die als schlecht befundenen Levatoren in besserem Zustande, als die rectale Untersuchung ergeben hatte, andererseits hatten auch einige Levatoren einen besseren Befund vorgetäuscht, als sich nachher bei der Operation ergab.

In vielen Fällen zeigten die Levatoren auf den beiden Seiten verschiedene Entwicklung. Es beruht dies, wie Pankow nachgewiesen hat, auf Verletzungen während der Geburt, die, je nachdem es sich um erste oder zweite Schädellage handelt, den einen oder anderen Levatorschenkel treffen. Im einzelnen ergab sich, dass in einer grösseren Anzahl von Fällen der ersten Gruppe normale, gut funktionierende Levatoren bestanden, dass die grosse Mehrzahl einen mittleren Levatorenbefund aufwies, während nur in zwei Fällen wirklich schlechte Levatoren vorhanden waren. Anders ist das Bild schon bei der zweiten Gruppe. Gute Levatoren finden sich schon keine mehr vor, während ein grosser Teil mittleren Befund, die übrigen schlechten Befund zeigten. Bei den Prolapsen dritten Grades ergab sich jedesmal schlechter Levatorenbefund. Fast das gleiche Bild ergibt die Perinealkeilstärke. Auch hier nimmt mit der Zunahme des

Tabelle II.

Levatorenstärke vor der Operation.

Grad des Prolapses	Stark	Mittel	Schlecht	Anzahl der Fälle
I	6 18%	25** 76%	2 6%	33
II	0 0%	17* 68%	8*** 32%	25
III	0 0%	0 0%	4 100%	4
Summa	6 10%	42 68%	14 22%	62

Anmerkungen:

*) darunter 32% mittel bezw. schlecht.

**) je 3×: stark bezw. mittel und mittel bezw. schlecht.

***) einmal konnte nur der eine Levatorschenkel abgetastet werden.

Prolapses die Stärke des Perinealkeils ab. Unter Perinealkeil verstehen wir mit Halban und Tandler das untere verbreiterte Ende des septum recto-vaginale, das sich durch seinen Muskel- und Sehnenreichtum auszeichnet. Die Mehrzahl der Fälle der ersten Gruppe zeigen eine mittlere Stärke des Perinealkeils, in einem Viertel konnte aber noch ein guter Perinealkeil nachgewiesen werden, die übrigen zeigten schlechten Befund. Bei der zweiten Gruppe überwiegt schon der schlechte Perinealkeil, während bei der dritten Gruppe nur noch schlechter Perinealkeil vorhanden war.

Fassen wir die Resultate dieser Untersuchung zusammen, so finden wir folgendes: bei den leichten Fällen von Prolapsen spielt unter den Beckenbodenverletzungen die wichtigste Rolle die Zerstörung des normaler Weise

den Hiatus genitalis verschliessenden Diaphragma urogenitale, das durch Geburtstraumen fast immer verletzt wird.

Tabelle III.

Perinealkeilstärke vor der Operation.

Grad des Prolapses	Gut	Mittel	Schlecht	Anzahl der Fälle
I	8 26%	18 58%	5 16%	31
II	3 13%	8 35%	12 52%	23
III	0 0%	0 0%	4 100%	4
Summa	11 19%	26 45%	21 36%	58

Erst in zweiter Linie kommen Zerreissungen des Levatormuskels und des Perinealkeils in Betracht. Bei zunehmendem Prolaps gewinnen diese Faktoren immer grössere Bedeutung, bis schliesslich bei den schweren Prolapsen dritten Grades sich in jedem Fall neben einer hochgradigen Erweiterung des Hiatus genitalis eine Zerstörung der Levatoren und eine Vernichtung des Perinealkeils nachweisen lässt.

Den starken Einfluss, den Retrodeviationen auf das Entstehen der Prolapse ausüben, tritt bei unseren Fällen nicht so stark hervor. Denn 40 % sämtlicher Fälle zeigten einen antevertiert-flektierten Uterus. Unter den anormalen Lagebefunden fanden sich etwas mehr Retroflexionen wie Retroversionen.

Die Operationen, die bei den 72 Fällen ausgeführt wurden, waren folgende:

1. Kolporrhaphien (5 mal),
2. Kolporrhaphien + Scheidendammplastiken (25 mal), (darunter 2 mal mit Portioamputation kombiniert),

3. Kolporrhaphien + Alexander Adam (1 mal),
4. Kolporrhaphien + Scheidendammplastiken + Alexander Adam (24 mal),
   (darunter 2 mal mit Portioamputation kombiniert; 8 mal Modifikation der Alexander Adam schen Operation nach Menge),
5. Kolporrhaphien + Ventrifixur (1 mal),
6. Kolporrhaphien + Scheidendammplastiken + Ventrifixur (11 mal),
7. Kolporrhaphien + Dammanfrischungen (2 mal),
8. Dammplastiken (1 mal),
9. Totalexstirpation (1 mal),
10. Schauta-Wertheim (1 mal).

Sämtliche Operationen waren kombiniert mit der medianen Vereinigung der isolierten Levatoren (bez. der Transversusmuskeln). Es muss besonders betont werden, dass auch bei gutem Levatorenbefund bei leichten Prolapsen die Levator-Transversusnaht ausgeführt wurde; andererseits gaben auch sehr schlechte Levatoren, wo die Aussicht auf Erfolg von vorneherein gering schien, keine Kontraindikation zur Ausführung der Levatorvereinigung. Kombiniert waren die Operationen dreimal mit Appendectomie und je einmal mit Oophorectomie, Salpingo-oophorectomie und Herniotomie. Die grosse Mehrzahl der Prolapsoperationen bestanden also in Kolporrhaphien und Scheidendammplastiken, eventuell in Verbindung mit Alexander Adam oder Ventrifixur (nach Kocher); dazu jedesmal Levator-Transversusnaht. Auffallen könnte, dass nur einmal die Schauta-Wertheim sche Operation ausgeführt wurde; frühere schlechte Resultate mit diesem Verfahren hielten davon ab. Auch die Totalexstirpation wurde nur einmal angewandt. Es mehren sich die Stimmen, die trotz neuerlicher Empfehlung dieser Operation seitens Bumm und Jolly von dieser Operation abraten. Die vielen schlechten Resultate und die schweren Recidive, die in zahlreichen Fällen nach der

Totalexstirpation auftreten, finden ihre Erklärung in der Halban-Tandlerschen Theorie. In dem einen Falle, in dem trotzdem diese Operation ausgeführt wurde, gab nicht der Prolaps, sondern eine gleichzeitig bestehende Metropathia haemorrhagica die Indikation zur Totalexstirpation.

23mal wurde eine Tubensterilisation angeschlossen. Gerade in neuerer Zeit wird viel Gewicht gelegt auf die prinzipielle Sterilisation in Verbindung mit Prolapsoperationen, um das durch die Operation gesetzte Resultat nicht durch eine spätere Geburt wieder vernichten zu lassen. Latzko geht sogar so weit, eine Operation erst dann vorzunehmen, wenn gleichzeitig eine Sterilisation mit angeschlossen werden kann oder durch das Klimakterium eingetreten ist, im anderen Falle solange mit der Operation zu warten und in der Zwischenzeit konservativ zu behandeln. Die Sterilisation kommt ganz besonders bei der Levatornaht in Betracht, weil man befürchten muss, dass vielleicht durch eine spätere Geburt die künstlich wiederhergestellten Beckenbodenverhältnisse gänzlich zerstört werden können. In 33 % aller Fälle befanden sich die Patientinnen jenseits des Klimakteriums (45 Jahre). In 32 % wurde die Tubensterilisation ausgeführt, so dass nur noch in 35 % eine eventuelle spätere Geburt überhaupt in Betracht kam.

Was die Technik der Levator-Transversusnaht anbetrifft, so haben wir sie oben ausführlich nach den Mitteilungen von Krönig geschildert. Wir haben aber schon einmal erwähnt, dass auf Grund angestellter anatomischer Untersuchungen neuerdings eine Aenderung in der Technik vorgenommen wird. Bei der oben geschilderten Operationsweise — nach der alle hier berücksichtigten Fälle operiert wurden — wird der muskulus transversus profundus nicht isoliert von dem Levator. Bei der Levatornaht werden also nur die oberflächlichen Teile des Levators genäht gleichzeitig mit den Fasern des mus-

culus transversus perinei profundus, die eine den Levatorfasern parallele Verlaufsrichtung einnehmen, oder, und das ist der Fehler dieses Verfahrens, vielleicht überhaupt nur in einem Teile der Fälle der Transversus allein, sodass eine wirkliche „Levatornaht“ überhaupt gar nicht stattgefunden hat. Wenn dagegen die Fasern des transversus perinei profundus zuerst isoliert werden, und dann erst die Vereinigung der Levatorenmuskeln vorgenommen wird, wie es jetzt stets geschieht, so wird mit Sicherheit der Levator selbst in seiner ganzen Tiefe vereinigt. Die dieser Arbeit zugrunde liegenden Fälle sind aber nicht auf diese Weise operiert worden, und es ist deshalb bei Anwendung dieser Operationsmethode vielleicht noch mit einem besseren Resultate zu rechnen, als wir es unten ausführlich angeben werden auf Grund des älteren Operationsverfahrens.

Als Nahtmaterial wurde durchwegs Catgut genommen, von manchen Autoren wird Seide, von Heidenhain Aluminiumbronze empfohlen. Fritsch verwendet nur resorbierbares Material, Catgut, „weil unresorbierbares Material wegen der Nähe des Rectums manchmal noch nach Monaten durcheitert“. Die Levatoren wurden durchwegs von der sie umgebenden Bindegewebeschicht teils stumpf, teils scharf gelöst und dann erst vereinigt, so dass von einer reinen musculo-musculären Naht gesprochen werden kann. Sellheim vermeidet die vollständige Blosslegung, weil die Naht dann besser halten soll, auch Bröse vernäht die Muskeln mit ihren Bindegewebsscheiden, um ein Durchschneiden der Nähte zu verhindern und um ein Eröffnen grösserer Venen zu vermeiden. Von Picquand et Renaud Hue wird empfohlen, eine doppelte Reihe von Nähten durch die Levatoren zu legen: oberflächliche und tiefe Naht.

Von den Gegnern der Operation wird der Einwurf erhoben, dass es sich bei der Levatornaht um einen sehr blutigen Eingriff handelt. Anfänglich hatten auch wir

denselben Eindruck. Je mehr wir aber gelernt haben, die anatomischen Verhältnisse zu erkennen und die Technik auszuarbeiten, um so mehr haben wir gesehen, dass es ohne jeden erheblichen Blutverlust gelingt, die Levatornaht auszuführen. Selbstverständlich muss auf exakte Naht und Blutstillung ein besonderes Gewicht gelegt werden, um Hämatombildung zu verhüten. Da nun bei dem Heranziehen der normal seitlich gelegenen Levatoren nach der Mittellinie leicht Hohlräume an den Seiten entstehen, und dies zur Hämatombildung führen könnte, so wurden in mehreren Fällen diese seitlich gelegenen Nischen besonders vernäht. Nur in einem Falle, wo durch scharfes Freilegen der Levatoren eine reichliche Venenunterbindung nötig geworden war, entstand ein neben der Vulva befindliches grosses Hämatom und eine starke Schwellung der äusseren Genitalien.

Fall 38. Frau M. S. 48jährig. 9 Partus.

Befund: Prolaps II. Totalprolaps des Uterus und der Scheide. Hiatus genitalis in Ruhe für 4, bei Knippninggarna für 3 Querfinger durchgängig. Levatoren und Perinealkeil schwach.

Operation am 30. III. 10. Colporrhaphia anterior et posterior. Colpoperineoplastik. Levator-Transversusnaht. Ventrifixur. Tubensterilisation.

Operationsprotokoll: . . . . Levatoren werden scharf freipräpariert und in 2 Etagen vereinigt; sehr starke Blutung aus Varicen.

Heilungsverlauf: An der neu gebildeten hinteren Commissur stösst sich ganz oberflächlich eine kleine Partie ab, aber sonst bleibt der ganze Damm intakt. Starke Schwellung der äusseren Genitalien nach der Operation, infolge der durch die brüske Ablösung der Levatoren nötig gewordenen reichlichen Venenunterbindung. Beiderseits neben der Vulva grosse Hämatome durch Stauung.

Entlassungsbefund 17. IV. 10: Subjektives Befinden sehr gut. Uterus adhärent an der Bauchwand, Bauchwunde festgeheilt. Damm 5 bis 6 cm hoch, 4 cm dick, fest, derb. Levatorspalt geschlossen. Starker Fluor aus der Scheide. Noch leichte Schwellung der kleinen Labien.

Nachuntersuchung, September 10: Subjektives Befinden gut, arbeitsfähig. Vagina ohne Druck in der Vulva nicht sichtbar, beim Pressen vordere Scheidenwand sichtbar. Keine Cystocele. Uterus

anteflektiert. Damm 5½ cm hoch. Levatorenschenkel z. T. in der Mitte vereinigt. Levatorspalt im übrigen bei Knippninggarna für 2 Finger durchgängig. Levatorenstärke mittel. Perinealkeilstärke gut.

Schwerer als das Moment der Blutstillung fällt schon die Gefahr der Lungenembolie bei Veneneröffnungen ins Gewicht. Tatsächlich war unter den 72 Fällen zweimal eine leichte Lungenembolie zu verzeichnen. Ob man sie der Levatornaht zur Last legen darf, ist nicht leicht zu entscheiden. Es wird von verschiedenen Seiten auf das Vorkommen von Lungenembolieen bei Prolapsoperationen, die nicht mit der Levatornaht kombiniert waren, hingewiesen. Bumm machte schon auf dem Kongress zu Würzburg auf die Gefahr der Lungenembolie bei hoher Spaltung des septum recto-vaginale aufmerksam. Jolly hat unter 33 Fällen zwei Patientinnen an Lungenembolie verloren. „Die Ursache selbst ist . . . . in der hinteren Koporrhaphie zu suchen. Durch Verletzung der Venen des Beckenbodens, die hierbei nicht zu vermeiden ist, droht dieses Schreckgespenst ebenso wie bei den Hämorrhoidenoperationen". Schiffmann und Eckler hatten unter 134 Fällen einen Fall von tötlicher Lungenembolie, der auf eine Prolapsoperation ohne Levatornaht fällt; auch Stöckel erwähnt einen Fall von Lungenembolie. All dies spricht dafür, dass die Lungenemboliegefahr bei der Levatornaht nicht grösser ist. Zu ungünstigeren Resultaten kommen wir aber, wenn wir die Prolapsoperationen an der Freiburger Klinik, die ohne Levatornaht ausgeführt wurden, auf Lungenembolien hin untersuchen. Es zeigt sich dabei unter 108 Operationen (1907, 1908) kein einziger Fall von Lungenembolie. Es scheint also dennoch die theoretisch wohlbegründete Gefahr der Lungenembolie auch praktisch zu bestehen. Auch hierin wird aber die bessere Technik, die uns zu einem viel bluttrockenerem Operieren geführt hat, wieder eine Besserung hervorrufen.

Die Mortalität betrug 1,4%, ein Todesfall unter 72 Operationen; es handelt sich um einen Fall von Sepsis.

Die Mortalitätsziffer stimmt überein mit den auch von anderen Autoren angegebenen Daten: Cohn*) (Schröders Klinik) 2 Todesfälle unter 105, Bumm 2 Todesfälle unter 150, Schiffmann und Eckler 0,75 %. Trotzdem die Mortalitätsziffer nicht höher ist als wie sie auch anderwärts berichtet wird, muss dieser eine Todesfall der Levator-Transversusnaht zur Last gelegt werden. Die Befürchtungen, die Krönig aussprach, sind in diesem Falle eingetreten. „Die Operation ist ganz zweifelsohne wegen der grossen buchtigen Räume auch nicht ungefährlich für die Frau, da es bei einer Infektion zu fortschreitender progredienter Phlegmone kommen kann; wenn auch bisher unter den 56 Fällen keine solche Infektion unterlaufen ist, so möchte ich doch die Operation nicht für absolut lebenssicher ansprechen.“ Aus diesem Grunde ergibt sich auch der Unterschied in der Mortalitätsziffer an der Freiburger Klinik. 1. Operation ohne Levator-Transversusnaht (108 Fälle) 1907/1908 0 %, 2. Operationen mit Levator-Transversusnaht (72 Eälle) 1909/10 1,4 %.

Frau M. Ch. 50 Jahre. Anamnese. Seit der letzten Entbindung durch die beiden operativen Beendigungen der früheren Geburten (Zange, Fusslage), begann die Scheide zu sinken. Dazu bestand Dammriss zweiten Grades. Ziehende Schmerzen, besonders links, starkes Drängen nach unten. Die Beschwerden wurden so stark, dass die Kranke in letzter Zeit nur mit Mühe gehen konnte.

Diagnose: Prolapsus vaginalis anterior et posterior.

Operation: 5. VIII. 10. Colporrhaphia anterior et posterior. Levator-Transversusnaht. (Scopolamin-Morphium) Lumbalanaesthesie mit Tropacocain 4%ig. Suprarenin 3 gtt.

Operationsprotokoll: Ankerschnitt der vorderen Scheidenwand. Zurückschieben der Blase. Fixierung des Uterus und der Blase und der vorderen Scheidenwand mit 2 Knopfnähten. Raffung der Blase mit 3 Catgutnähten. Naht der Scheidenwand mit Catgutknopfnähten. Vaginifixur mit der Orthmannschen Zange. Naht mit gleichzeitigem Fassen der Blase. Ankerschnitt schon zu weit gelegt. Schluss der

*) Rec. nach Schiffmann und Eckler, Monatsschrift für Geb. u. Gy. XXXII, 3.

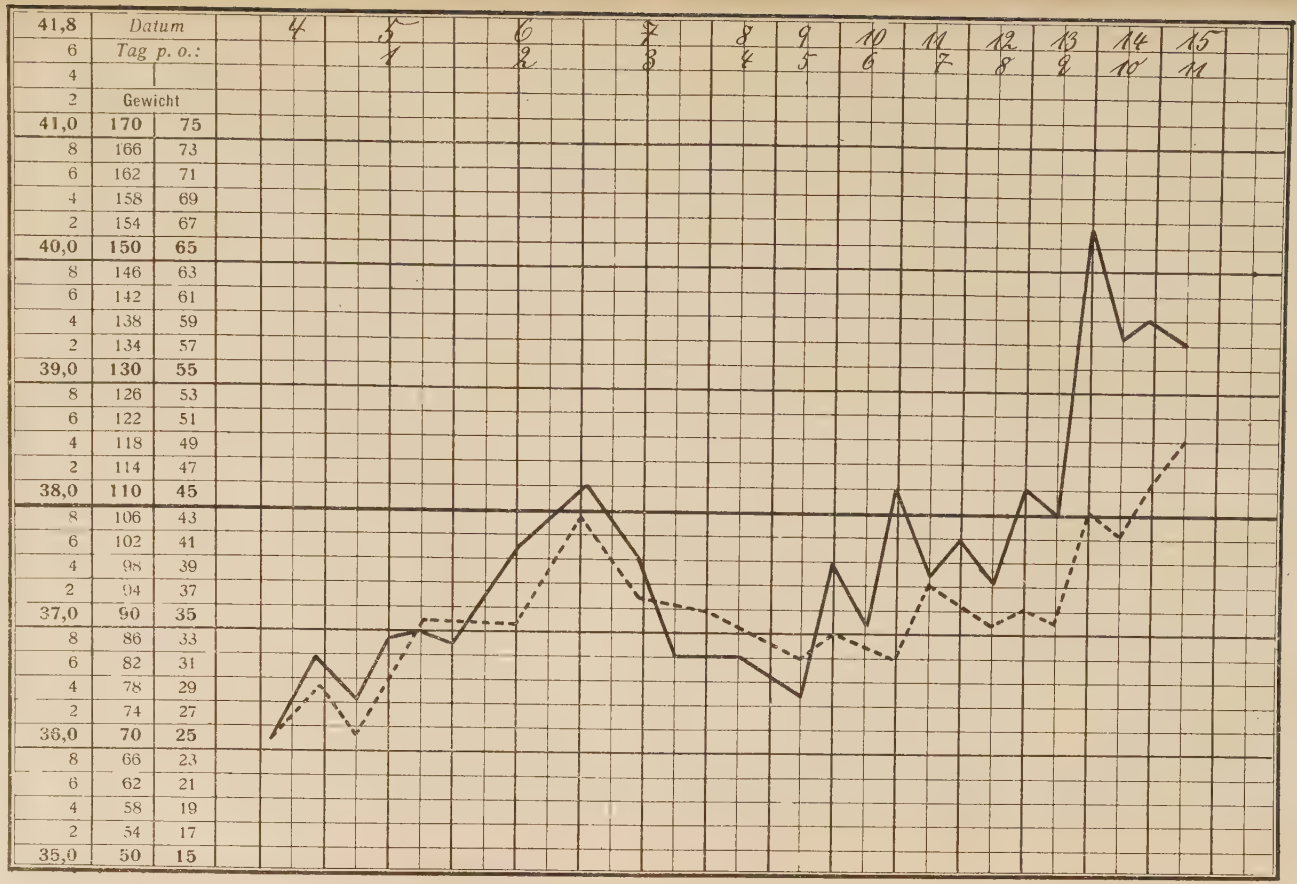

Frau M. Ch. 50 j. ——— Temperatur. - - - - Puls.

vorderen Colporrhaphie Beginn der hinteren, Ausschneiden einer Ellipse aus der hinteren Scheidenwand. Abpräparieren des Rectums von der Scheidenwand. Eröffnung des cavum ischiorectale und Freilegung der Levatoren. Levatornaht mit Catgutknopfnähten, unter Mitfassen des Rectums. Naht des Dammes mit Seidenknopfnähten. Einführung eines Jodoformgazestreifens, der fest eingedrückt wird, in die Scheide. (Dauer 65 Minuten).

Verlauf nach der Operation: Starke eitrige Sekretion. Brettharte Infiltration der Dammmuskulatur. Starke Sekretion aus der Scheide. Am dritten Tage werden 2 Dammnähte geöffnet. Der Damm ist stark gerötet, die Nahtstelle ist fest und die Wundränder werden erst nach Entfernung der Nähte mit einer stumpfen Kornzange auseinandergedrängt. Die ganze Dammgegend ist steinhart infiltriert, und diese Infiltration setzt sich, wie die gleichzeitige vaginale und rectale Exploration ergibt, an der linken Beckenwand nach oben hin fort, soweit es überhaupt gelingt, mit dem palpierenden Finger in die Höhe zu kommen. Das Infiltrat liegt der Beckenwand breit und fest an und ist sehr schmerzhaft. Trotz tiefem Vorführen der Kornzange entleert sich kein Eiter. In die Oeffnung wird zum Offenhalten ein schmaler Streifen eingeführt und nach 48 Stunden wieder entfernt. Auch dann tritt ein Abfluss (Eiter) nicht ein. Die Patientin ist somnolent und macht einen schwer septischen Eindruck. Fieber siehe Kurve. Diagnose: Phlegmone des Beckenbodens auf der linken Seite. Am achten Tage nochmals Eingehen mit der Kornzange und Erweiterung der erst angelegten Oeffnung. Wiederum kein Eiter, auch heute noch steinhartes Infiltrat der linken Beckenbodenhälfte. Exitus am elften Tage. Sektion leider verweigert.

Um zu sehen, wie sich die zusammengenähten Levatoren kurze Zeit nach der Operation verhielten, wurde an einer grossen Reihe von Patientinnen (37) am Entlassungstage ein Levatorenbefund erhoben. Es handelt sich also um eine Zeit, 2—3 Wochen nach der Operation, dazwischen war den Levatoren keine grosse Leistung zugemutet worden, da ein Teil dieser Zeit im Bette verbracht wurde, und die übrigen Tage jedenfalls arbeitsfrei waren. Das Ergebnis war: In 70 % fanden sich die Levatoren am Entlassungstage in der Mittellinie vereinigt, in 30 % konnte keine Vereinigung nachgewiesen werden. Wenn wir daran erinnern, dass wir mit Wahrscheinlichkeit in einem gewissen Teil der Fälle nicht die Levator- sondern nur die

Transversusnaht ausgeführt haben, so ist dieser Befund ohne weiteres zu verstehen.

Rein praktisch könnte aber auf den ersten Blick auf eine hohe Zahl von primären Misserfolgen geschlossen werden; sehen wir uns aber die Fälle an, wo keine Vereinigung in der Mittellinie bestand, so kommen wir zu einem anderen praktischen Resultate. Das Ziel der Levatornaht ist: Durch die Vereinigung der Levatorenmuskeln einen Verschluss des Beckenbodens zu erreichen. Dieser Verschluss ist gegeben, wenn die Levatoren in der Mitte zusammenliegen. Ist das nicht geschehen, ist der bei Prolapsen erweiterte Hiatus genitalis durch die Transversusnaht so verengt, dass er nicht einmal mehr die Weite besitzt, die physiologisch ist, so muss auch hier von einem praktischen Erfolg gesprochen werden. Von den 30 % der Fälle, bei denen sämtlich eine Erweiterung des Hiatus genitalis vor der Behandlung bestand, und bei denen am Entlassungstage keine mediane Vereinigung der Levatoren nachgewiesen werden konnte, zeigten 14 % einen Hiatus genitalis, der nicht für einen Finger durchgängig war. In allen diesen Fällen betrug also der quere Durchmesser des Hiatus genitalis weniger, als es der Fall ist bei normaler, physiologischer Grösse dieses Spaltes. Bei den übrigen 16 % bestand ein Hiatus genitalis von normaler physiologischer Grösse (1½ Querfinger). Die Entlassungsbefunde ergaben also folgendes Resultat: Es gelingt in allen Fällen, durch die Levatornaht und wahrscheinlich teilweise auch durch die Transversusnaht den Hiatus genitalis zu verengern. In 70 %*) zeigte sich eine mediane Vereinigung der Levatoren, in 14 % war der Hiatus genitalis kleiner als der Norm entspricht, in

*) Diese Zahlen stellen das Mindestmass der vereinigten Levatoren dar; da die Untersuchung der Levatoren kurze Zeit post operationem schwierig ist, kann eine nur geringe Vereinigung in der Mittellinie vielleicht bei dem Entlassungsbefund in dem einen oder anderen Falle übersehen werden. Tatsächlich fanden sich bei den

den übrigen 16 % war der vorher vergrösserte Hiatus genitalis auf seine normale Grösse reduziert worden. Der Gedanke liegt nahe, dass es sich bei den nicht vereinigten Levatoren um besonders schlechte handle; dies trifft aber nicht zu. Nur in einem Falle war der Levatorenbefund als schlecht bezeichnet, in allen übreign handelt es sich um mittlere, ja gute Levatoren. Wir gehen also wohl nicht fehl, wenn wir annehmen, dass in diesen Fällen wie auch bei Versuchen an der Leiche, so auch hier an der Lebenden nur eine Vernähung der Transversi und nicht der Levatoren erfolgt war. Wie sehr ein Auseinanderweichen vorher wirklich vereinigter Levatoren daran beteiligt ist, wird sich schwer entscheiden lassen und muss durch die Nachuntersuchung der Fälle entschieden werden, bei denen jetzt absolut sicher nach der neuen Operationsmethode die freigelegten Levatoren vernäht werden.

In allen möglichen Fällen wurde eine Nachuntersuchung vorgenommen und dabei auch nicht auf die jüngsten Fälle (1—2 Monate post operationem) verzichtet, nicht etwa, um daraus irgendwelche Schlüsse auf die Dauerresultate abzuleiten, sondern um uns an der Hand von Befunden, die kürzere und längere Zeit nach der Operation erhoben wurden, ein Bild zu verschaffen, wie sich der durch die Levator- resp. Levator- und Transversusnaht verengte Hiatus genitalis und der Beckenboden des weiteren verhalten.

Von den 72 Patientinnen schied eine durch Todesfall aus, von den bleibenden 71 konnten 61 in der Klinik einer Nachuntersuchung unterzogen werden. 2 Patientinnen hatten brieflich ihr Wohlbefinden mitgeteilt, 2 waren ausserhalb ärztlich nachuntersucht worden, 2 waren ver-

---

Nachuntersuchungen in 3 Fällen die Levatoren in der Mittellinie vereinigt, wo sie bei der Entlassung als nicht vereinigt angegeben worden waren. Trotzdem sind diese in der Statistik der Entlassungsbefunde als nicht vereinigt geführt.

schollen, die übrigen 4*) kamen trotz mehrfacher Aufforderungen nicht in die Klinik. Für die nachstehend mitgeteilten Resultate sind nur die 61 in der Klinik selbst nachuntersuchten Patientinnen berücksichtigt worden. Es wurde ein genauer Befund erhoben (Vagina, Uterus, Damm), daneben vor allem auf die Beckenbodenverhältnisse geachtet, die Grösse des Hiatus genitalis, die Stärke der Levatoren und die Dicke des Perinealkeils festgestellt. Der Hiatus genitalis wurde, wie oben ausführlich angegeben, durch den queren Durchmesser der kontrahierten Levatormuskeln gemessen. Auf die Messung auch des sagittalen Durchmessers haben wir verzichten müssen, weil dieser Punkt bei der Aufnahme nicht besonders im Journal vermerkt worden war, und wir deshalb keinen Massstab zum Vergleich hatten. Ganz allgemein mag aber erwähnt werden, dass sich fast bei allen Patientinnen bei der Nachuntersuchung der sagittale Durchmesser bedeutend verkleinert zeigte wie vor der Operation.

Wir beginnen mit der Betrachtung der Vereinigung der Levatoren in der Mittellinie und wiederholen, dass bei den Entlassungsbefunden diese Muskeln in 70 % aller Fälle vereinigt gefunden wurden. Ein ganz anderes Bild bot die Nachuntersuchung, indem nur noch in 38 % der Fälle (61) die Levatoren sich in der Mitte zusammen befanden. Das nachträgliche Auseinanderweichen der Levatoren, das sich hieraus ergibt, betrifft umsomehr Fälle, ein je grösserer Zwischenraum zwischen Operation und Nachuntersuchung liegt. Bei den vor einem Vierteljahr nachuntersuchten Fällen waren sie noch in der Hälfte vereinigt, um dann mit zunehmender Zeit immer weniger Fälle zu betreffen.

3—5½	Monate:	40 %
6—8	„	35 %
9—14	„	29 %

*) Von diesen 4 ist nach Abschluss der Arbeit noch eine Patientin erschienen, die bei der Nachuntersuchung kein Recidiv aufwies.

Es mag aber gleich hier betont werden, worauf wir später ausführlich zurückkommen, dass das Auseinandergehen der ursprünglich in der Mitte vereinigten Levatoren nicht ein Zurückgehen auf einen vor der Operation befindlichen Zustand bedeutet, sondern dass in der Mehrzahl der Fälle, wo die Levatoren nicht mehr vereinigt waren, nicht wie vor der Behandlung es sich um einen erweiterten Hiatus genitalis handelte, sondern um einen von normaler physiologischer Grösse. Ein deutlicher Einfluss des vor der Operation vorhandenen Levatorenbefundes und der Hiatusgrösse auf das spätere Auseinandergehen konnte nicht nachgewiesen werden, betreffs Einzelheiten verweisen wir auf die unten stehende Tabelle.

Tabelle IV.

Vereinigung der Levatoren in der Mittellinie bei den Nachuntersuchungen.

1. Nach der Entlassung.	(37 Fälle).	**Vereinigt.**	
Davon I.	(20 Fälle)	65 %	
II.	(14 „)	79 %	= 70%.
III.	(2 „)	50 %	
Ohne Angabe	(1 „)	100 %	
2. Weniger als 3 Monate.	(10 Fälle).	**Vereinigt.**	
Davon I.	(4 Fälle)	75 %	
II.	(4 „)	50 %	= 50%.
III.	(2 „)	0 %	
3. 3 bis excl. 6 Monate.	(20 Fälle).	**Vereinigt.**	
Davon I.	(8 Fälle)	25 %	
II.	(7 „)	14 %	= 40%.
III.	(1 „)	100 %	
Ohne Angabe	(4 „)	100 %	
4. 6 bis excl. 9 Monate.	(17 Fälle).	**Vereinigt.**	
Davon I.	(9 Fälle)	44 %	
II.	(7 „)	29 %	= 35%.
III.	(— „)	—	
Ohne Angabe	(1 „)	0 %	

5. 9 bis 14½ Monate. (14 Fälle).	**Vereinigt.**		
Davon I. (8 Fälle)	25 %		
II. (3 „)	33 %	}	= 29%.
III. (1 „)	0 %		
Ohne Angabe (2 „)	50%		
Vereinigung bei Prolaps I. Grades	39 %	(29	Fälle)
„ „ „ II. „	29 %	(21	„)
„ „ „ III. „	25 %	(4	„)
„ „ „ (ohne Angabe des Hiatus genitalis)	71 %	(7	„)

38 % Vereinigung.

Wir wollen nun den Einfluss der Levator-Transversusnaht im einzelnen verfolgen und die Resultate getrennt nach dem Grad der Prolapse betrachten. Wir gehen zu den Prolapsen ersten Grades über. (Levatorspalt für höchstens 2 Querfinger durchgängig). Es muss betont werden, dass bei der Hälfte der Fälle, die zu dieser Gruppe gehören, schon vor der Behandlung ein normal grosser Hiatus genitalis bestand (1 bis 1½ Querfinger), während die andere Hälfte eine geringe Erweiterung auf 2 Querfinger aufwies. Das Resultat war folgendes: von den 29 nachuntersuchten Fällen waren in 39 % die Levatoren vereinigt; in 48 % der Fälle war ausserdem der Levatorspalt von normaler physiologischer Grösse. Während also vor der Behandlung nur in 50 % diese physiologische Enge bestand, zeigten sich bei der Nachuntersuchung die Levatoren in 87 % vereinigt, oder wiesen doch einen Spalt auf, der normale Grösse hatte (bis 1½ Querfinger).

Fall 26. Frau E. G. 27 Jahre.

Status: Uterus antefl. Damm erhalten. Levatorspalt in Ruhe für 3, im Kontraktionszustand für 2 Querfinger durchgängig. Levatoren mittelstark. Perinealkeil mittel.

Diagnose: Prolapsus vaginalis ant. et post. Cystocele.

Operation: 10. II. 10. Colporrhaphia ant. et post. Colpoperineoplastik. Alexander Adam mit Tubensterilisation. Levator-Transversusnaht.

Nachuntersuchung: (Nach 7 Monaten). Uterus antefl. Damm 3 bis 4 cm hoch, Levatorspalt geschlossen auf 3 cm Länge. Perinealkeil mässig gut.

Fall 33. Frau S. B. 38 Jahre.

Status: Uterus retrovertiert, hühnereigross. Damm erhalten. Levatorspalt 3½ bezw. 2. Levatoren schwach. Perinealkeil schwach.

Diagnose: Prol. vag. ant. et post. Cystocele. Rectocele.

Operation: 25. II. 10. Colporrh. ant. et post. Levator-Transversusnaht. Colpoperineoplastik. Tubensterilisation mit Querschnitt. Appendectomie.

Nachuntersuchung: (Nach 6 Monaten). Uterus antefl.; etwas vergr. Damm 3 cm hoch. Levatorspalt 2 bezw. 1½, links sehr gut, rechts geringer aber deutlich zu fühlen. Perinealkeil ziemlich gut.

In 3 Fällen zeigte sich dieselbe geringe Erweiterung (2 Querfinger) wie vorher, in einem Falle war der vorher schon schwache Levator auf der einen Seite so atrophisch geworden, dass er nicht mehr abgetastet werden konnte. Es trat Recitiv ein.

Fall 15. Frau M. Schw. 33 Jahre.

Status: Uterus antefl. Levatorspalt 3 bezw. 1½, links gut, rechts schwach. Perinealkeil mittel.

Diagnose: Prol. vag ant. et post. Cystocele.

Operation: 18. I. 10. Colporrh. ant. et post. Colpoperineoplastik. Alexander Adam mit Tubensterilisation. Levator-Transversusnaht. Bei der Entlassung: „Damm heilt noch".

Nachuntersuchung: (Nach 9 Monaten). Bei Pressen leichter Descensus anterior. Leichte Cystocele. Damm 2 cm hoch. Levator links gut, rechts fehlt völlig. Perinealkeil mässig.

Wir werden auf diesen Fall, wo durch die Levator-Transversusnaht sich der Levatorenbefund verschlechtert hat, später im Zusammenhang zurückkommen. Die 4 Misserfolge verteilen sich gleichmässig auf kürzere oder längere Untersuchungszeit nach der Operation.

Wir wenden uns jetzt zu den Prolapsen zweiten Grades (Hiatus genitalis im Kontraktionszustand für 2½ bis 3 Querfinger durchgängig.) Von den

21 nachuntersuchten Fällen dieser Gruppe zeigte sich in 29 % eine Vereinigung der Levatoren in der Mittellinie, in 67 % ausserdem eine Verengerung des Hiatus genitalis im Vergleich zu dem vor der Operation bestehenden Zustande.

Fall 1. Frau M. L. 62 Jahre.

Status: Uterus antefl. Sehr klein. Levatorspalt 4 bezw. 3. Levatoren links schwach, rechts mittel. Perinealkeil schwach.

Diagnose: Prol. uteri totalis. Descensus vag. ant. et post. Cystocele. Rectocele.

Operation: 29. VII. 09. Colporrh. ant. et post. Levator-Transversusnaht. Ventrifixur nach Kocher.

Nachuntersuchung: (Nach 14½ Monaten). Uterus antefl. eleviert. Senil atrophisch, an der Bauchwand adhärent. Damm 3 cm hoch. Levatoren in der Mitte auf sehr kurze Strecke zusammen, beiderseits gut. Perinealkeil gut.

Fall 36. Frau Cr. D. 41 Jahre.

Status: Uterus etwas vergrössert. Antefl. Levatorspalt 4 bezw. 3, Levatoren schwach. Perinealkeil schwach.

Diagnose: Prol. vag. ant. et post. Cystocele.

Operation: 29. III. 10. Colporrh. ant. et post. Colpoperineoplastik. Alexander Adam mit Tubensterilisation. Levator-Transversusnaht.

Nachuntersuchung: (Nach 5½ Monaten). Uterus antefl. Kleinapfelgross. Damm 4 cm. Levatorspalt 3 bezw. 2. Levator mittel. Perinealkeil mittel.

Es trat also in 95% der Fälle eine Besserung ein, d. h. in allen Fällen bis auf einen, wo der Levator der einen Seite, weil atrophisch geworden, nicht mehr abgetastet werden konnte. Von den 14 Fällen, wo die Levatoren nicht vereinigt gefunden wurden, der Hiatus genitalis aber an Weite abgenommen hatte, zeigten 7 nun einen Levatorspalt von physiologischer Enge (bis 1½ Querfinger), 5, die vor der Operation eine Verbreiterung zweiten Grades aufwiesen (2½ bis 3 Querfinger) zeigten bei der Nachuntersuchung eine Verbreiterung ersten Grades auf 2 Querfinger, die übrigen

2 Levatoren waren nur um einen halben Querfinger von 3 auf 2½ gebessert worden, zeigten also nach wie vor trotz Besserung noch Erweiterung zweiten Grades. In diesen beiden Fällen, wie dem oben erwähnten, wo die Levatorschenkel überhaupt nicht mehr abgetastet werden konnten, handelt es sich um Levatoren, die ein- oder beiderseitig schlechter geworden waren, wie vor der Operation.

Levatorenbefund bei diesen 3 Fällen:

Fall 22. Frau K. B. 60 Jahre. (Erste Geburt mit 34 Jahren).

Befund vor der Operation: Levatorspalt 4 bezw. 3. Levatoren schwach.

Operationsprotokoll: Levatoren sind sehr schlecht, lassen sich kaum auffinden.

Nachuntersuchung: (Nach 7 Monaten). Levatoren nicht zu fühlen.

Kein Recidiv.

Fall 31. Frau Fr. Tr. 29 Jahre.

Befund vor der Operation: Levatorspalt 3 bezw. 3. (Kontrahieren sich nicht). Levatoren schwach.

Operationsprotokoll: . . . Levatoren lassen sich stumpf freilegen, werden oberflächlich vereinigt. Schlecht . . .

Nachuntersuchung: (Nach 6 Monaten). Levatorspalt 3 bezw. 2½, links gut, rechts kaum vorhanden.

Kein Recidiv.

Fall 40. Frau Th. A.

Befund vor der Operation: Levatorspalt 3½ bezw. 3. Levatoren mittelstark.

Operationsprotokoll: . . . Freilegen der Levatoren scharf; beide gut. Naht der Levatoren.

Nachuntersuchung: (Nach 5 Monaten). Levatorspalt 2½ bezw. 2½. Levatoren kontrahieren sich nicht. Links Kleinfingerdick, rechts ½ Finger dick.

Kein Recidiv.

Wir finden also als wichtiges Ergebnis der Levatornaht (bzw. Levator-Transversusnaht) bei den Fällen von Prolapsen zweiten Grades, wo es sich durchwegs vor der Operation um starke Erweiterung des Hiatus genitalis

und mittleren bis schlechten Levatorenbefund handelt, dass abgesehen von den wenigen Fällen, bei denen ein oder beide Levatorschenkel atrophisch wurden, durch die isolierte Naht der Levatormuskeln der Hiatus genitalis eine weitgehende Verengerung aufweist, so zwar, dass vor der Behandlung in 100%, nach der Behandlung aber nur noch in 38% (aber auch diese verengt gegen früher s. o.) eine Erweiterung des Hiatus genitalis nachgewiesen werden konnte. Verglichen mit den Zahlen der ersten Gruppe (50% zu 13%) zeigt sich der stärkere Einfluss der Levator-Transversusnaht auf die schwereren als auf die leichteren Prolapse. Eine Zunahme der Erweiterung bei zeitlich weiter zurückliegender Operation zeigt sich nicht: weniger als ein Vierteljahr 25%, 1/4 bis 3/4 Jahr 43%, 3/4 bis 7/4 Jahr 33%. Da andererseits aber die mediane Vereinigung der Levatoren abnimmt mit zunehmender Zeit, so folgt daraus, worauf wir oben schon hingewiesen haben, dass zwar ein temporär fortschreitendes Auseinanderweichen der medianen Vereinigung zu konstatieren ist, dass dies aber kein Rückgang auf den alten Status bedeutet, sondern ein Verbleiben auf physiologischer Weite.

Von den Patientinnen, die vor der Operation einen Prolaps dritten Grades (Hiatus genitalis für 3 1/2 bis 4 Querfinger durchgängig) hatten, wurden nur 4 nachuntersucht:

In einem Falle fanden sich die Levatoren vereinigt, in einem fand sich ein Hiatus genitalis von physiologischer Weite (1 Querfinger, vor der Operation 4 Querfinger), in einem Falle fand sich eine Erweiterung zweiten Grades (2 1/2; ant. op. 3 1/2), in einem Falle schliesslich waren die vorher schon beiderseits sehr schlechten Levatoren nur noch einseitig abzutasten. In der Hälfte der Fälle war es also auch bei diesem schwersten Grad von Prolapsen

gelungen, den Levatorspalt auf normale Weite zurückzuführen, während eine Besserung gegen den früheren Zustand drei Viertel der Fälle aufwiesen.

No. 67. Frau K. St. 35 Jahre.

Status: Uterus antefl. Levatorspalt 4½. Levatoren schwach. Perinealkeil schwach.

Diagnose: Dammriss III. Descensus vag. ant. et post.

Operation: 28. VIII. 10. Anfrischen eines alten Dammrisses. Colporrh. post. Levator-Transversusnaht.

Nachuntersuchung: (Nach 1½ Monaten). Uterus antefl. Damm 2 cm hoch, in den oberen Partien noch granulierend. Levatorspalt 2 bezw. 1. Levator links sehr stark, rechts schwach. Perinealkeil gut.

No. 70. Frau M. K. 36 Jahre. (1. Geburt mit 35 Jahren).

Status: Uterus retrovertiert, reichlich birnengross. Collum elongiert. Levatorspalt 4 bezw. 3½. Levatoren sehr schwach. Perinealkeil schlecht.

Diagnose: Prol. vag. ant. et post. Dammriss III. Elongatio colli. Alter Cervixriss.

Operation: 11. VIII. 10. Dammplastik. Levator-Transversusnaht.

Nachuntersuchung: (Nach 1 Monat). Uterus antefl. Damm 4½ cm hoch und fest. Levator nur links als gut fingerdicker Strang zu tasten.

Zu einer besonderen Gruppe haben wir schliesslich alle die Fälle (7) zusammengefasst, bei denen bei der Aufnahme kein Levatorenbefund erhoben war. Das auffallend gute Resultat, das sich bei diesen Fällen bei der Nachuntersuchung ergab: in 70% mediane Vereinigung der Levatoren in der Mittellinie, in 85% Hiatus genitalis von normaler physiologischer Weite, erklärt sich wohl daraus, dass es sich nur um Privatpatientinnen gehandelt hat, die sich grössere Schonung auferlegen konnten.

Fassen wir nun den Einfluss zusammen, den die Levatornaht (bzw. Levator-Transversusnaht) ohne Rücksicht auf den Grad des Prolapses auf die Verengerung des Hiatus genitalis ausgeübt hat, so ergibt sich (cf. untenstehende Tabelle) folgendes Bild:

Tabelle V.

Verhalten des Hiatus genitalis vor und nach der Behandlung.

	Mediane Vereinigung	Physiologische Enge (bis 1½ Querf.)	Erweiterung I (bis 2 Querf.)	Erweiterung II (2½ bis 3 Querf.)	Erweiterung III (3½ bis 4 Querf.)
Vor der Behandlung	0%	24½%	27½%	40%	8%
Nach der Behandlung	38%	37%	15%	3 Fälle*	3 Fälle**
	75%			5%	5%

Anmerkungen:
*) darunter 1× einseitig kaum abzutasten, 1× nicht kontraktionsfähig.
**) 1× beiderseits, 2× einseitig atrophisch.

Vor der Operation ist der Levatorspalt in drei Viertel sämtlicher Fälle erweitert, nach der Operation noch in einem Viertel. Von diesen 25% war in 8% das Ergebnis der Levatornaht eine konsecutive, fast immer einseitige Atrophie der Levatorenschenkeln. Bei den bleibenden 17% hat sich entweder gar kein Einfluss der Levator-Transversusnaht geltend gemacht oder — und das ist dabei häufiger der Fall — die Verengerung, die durch die Levator-Transversusnaht erzielt wurde, war nicht so hochgradig, dass der vorher stark erweiterte Hiatus jetzt auf ein Mass zurückgeführt wurde, das als normal physiologisch bezeichnet werden konnte.

Betrachten wir jetzt die Levatorenstärke, so ergibt sich als auffälligster Befund bei den Nachuntersuchungen die in fast allen Fällen zu konstatierende starke Zunahme der Stärke der Levatorschenkeln beim

Abtasten vom Rectum aus. Diese Verstärkung kann ihre Ursache haben in stärkerer Entwicklung der Muskeln; es kann aber auch ein besserer Befund nur vorgetäuscht werden durch leichteres Palpieren. Sicher sind die seitlich an der Beckenwand liegenden Levatoren schwerer abzutasten als die durch die Operation nach der Mitte zu gezogenen Muskeln. Dieser leichtere Palpationsbefund im Verein mit der durch die Levatornaht gesetzten Isolierung kann sicher das Gefühl hervorrufen, einen stärkeren Levatorschenkel abzutasten.

In zweiter Linie wird die Verstärkung der Levatoren ihre Ursache haben im Mitfassen des Transversus und von nicht muskulären Elementen bei der Levatornaht. Beim Palpieren imponiert dann ein dicker Strang oft als reiner Levatorschenkel, trotzdem man es in diesem Falle nicht mit dem Levator allein oder nur mit muskulären Gebilden zu tun hat, sondern vielleicht auch mit Bindegewebszügen, die sich an die Muskeln anlegen.

Inwieweit neben diesen beiden Faktoren, die also nur scheinbar einen stärkeren Levatorschenkel ergeben, eine wirkliche muskuläre Hypertrophie in Betracht kommt, ist schwer zu sagen. Theoretisch kann man sich diese Hypertrophie zwar leicht erklären. Die oft abgerissenen, seitlich an der Beckenwand liegenden Levatorschenkel werden ihrer Funktion entzogen, leisten keine Arbeit mehr und atrophieren. Wenn aber durch die Levatornaht diese Muskelbündel nach der Mitte zu vereinigt sind und wieder stärker in Funktion treten, kann das Resultat eine muskuläre Arbeitshypertrophie sein. Die unter 1 und 2 erwähnten Faktoren spielen sicher immer eine Rolle und erklären bessere Levatorenbefunde kurz nach der Operation zu einer Zeit, wo von einer Hypertrophie noch keine Rede sein kann. Daneben halten wir aber eine wahre Hypertrophie aus den oben angeführten Gründen sehr wohl für möglich und wahrscheinlich. Auch die Tatsache, dass die Verschiebung der Levatoren hinsichtlich

Tabelle II.

Levatorenstärke vor der Operation.

Grad des Prolapses	Stark	Mittel	Schlecht	Anzahl der Fälle
I	6 18%	25** 76%	2 6%	33
II	0 0%	17* 68%	8*** 32%	25
III	0 0%	0 0%	4 100%	4
Summa	6 10%	42 68%	14 22%	62

Anmerkungen:

*) darunter 32% mittel bezw. schlecht.

**) je 3× stark bezw. mittel und mittel bezw. schlecht.

***) einmal konnte nur der eine Levatorschenkel abgetastet werden.

Tabelle VI.

Levatorenstärke nach der Operation.

Grad des Prolapses	Stark	Mittel	Schlecht	Anzahl der Fälle
I	21 75%	6 21%	1* 4%	28
II	10 50%	8 40%	2** 10%	20
III	1 25%	2 50%	1*** 25%	4
Summa	32 62%	16 31%	4 7%	52

Anmerkungen:

*) nur einseitig zu fühlen.

**) 1× nur einseitig zu fühlen, 1× überhaupt nicht zu fühlen.

***) nur einseitig zu fühlen.

Tabelle III.

Perinealkeilstärke vor der Operation.

Grad des Prolapses	Gut	Mittel	Schlecht	Anzahl der Fälle
I	8 26 %	18 58 %	5 16 %	31
II	3 13 %	8 35 %	12 52 %	23
III	0 0 %	0 0 %	4 100 %	4
Summa	11 19 %	26 45 %	21 36 %	58

Tabelle VII.

Perinealkeilstärke nach der Operation.

Grad des Prolapses	Gut	Mittel	Schlecht	Anzahl der Fälle
I	21 75 %	6 21 %	1* 4 %	28
II	17 85 %	3** 15 %	0 0 %	20
III	1 33 1/3 %	0 0 %	2*** 66 2/3 %	3
Summa	39 76 %	9 18 %	3 6 %	51 %

Anmerkungen:

*) Recidiv.

**) 2× Recidiv.

***) 1× bei Nachuntersuchung: „Prognose schlecht“, 1× Lawson Tait.

ihrer Stärke die am kürzesten nach der Operation untersuchten Fälle am wenigsten betrifft, scheint dafür zu sprechen. Inwieweit im einzelnen Levatorenmuskel und Perinealkeil durch die Operation gebessert wurden, ist aus den angeführten Tabellen ersichtlich. Zum Vergleich sind nochmals die Aufnahmebefunde daneben gesetzt.

Wir haben schon oben auseinandergesetzt, dass in einer kleinen Anzahl von Fällen die Levator-Transversusnaht eine konsecutive Atrophie des Muskels herbeiführte, dass also nur bei einer geringen Prozentzahl (8 %) sich die Bedenken als berechtigt erwiesen haben, die man überhaupt gegen die Levatornaht vorgeführt hat. Wegen der prinzipiellen Wichtigkeit und wegen eventuell sich daraus ergebender Indikation oder Kontraindikation für die Levatornaht wollen wir alle die Fälle einer besonderen Betrachtung unterziehen, bei denen bei der Aufnahme die beiderseitigen Levatoren als schwach abgetastet wurden. Das Ergebnis der Nachuntersuchung war, dass in drei Fällen konsecutive Atrophie eintrat, in einem Falle der eine Levatorschenkel schwach blieb, während der andere sich gut entwickelte; in allen übrigen Fällen (8) zeigte die Nachuntersuchung einen mittleren bis guten Levatorenbefund.

Fall 22. S. S. 37.

Fall 31. S. S. 37.

Fall 33. S. S. 35.

Fall 34. Frau M. Str. 55 Jahre.

Befund vor der Operation: Levatorspalt $3^1/_2$ bezw. $2^1/_2$. Levatoren schwach.

Operationsprotokoll: Levatoren werden vereinigt, so gut es geht. Sind sehr schlecht.

Nachuntersuchung: (Nach 6 Monaten). Levatorspalt auf 3 cm geschlossen. Levatorschenkel sehr kräftig.

Fall 36. S. S. 36.

Fall 42. Frau Cr. Z. 63 Jahre.

Befund vor der Operation: Levatorspalt 4, $3^1/_2$. Levatoren schwach.

Befund: (Nach 5 Monaten). Levatorspalt auf 2 cm geschlossen. Levatorschenkel beide gut.

Fall 38. S. S. 26.

Fall 47. Frau M. D. 43 Jahre. (1. Geburt mit 38 Jahren).

Befund vor der Operation: Levatorspalt $3^1/_2$, 3. Levatoren schwach.

Operationsprotokoll: Levatoren ausserordentlich schlecht.

Nachuntersuchung: (Nach 4 Monaten). Levatorspalt 2, $1^1/_2$. Levatorschenkel rechts mässig, links sehr gut uud kräftig.

Fall 49. Frau B. H. 59 Jahre.

Befund vor der Operation: Nicht angegeben.

Operationsprotokoll: Levatoren beiderseits schlecht.

Nachuntersuchung: (Nach 4 Monaten). Levatoren liegen in der Mitte aneinander. Levatorschenkel sind ziemlich kräftig entwickelt.

Fall 50. Frau F. H. 47 Jahre.

Befund vor der Operation: Levatorspalt 4 bezw. 3. Links mittel, rechts nicht mehr vorhanden.

Operationsprotokoll: Versuch, die Levatoren, die sehr schlecht sind, freizulegen. Vereinigung der Levatoren.

Nachuntersuchung: (Nach 4 Monaten). Levatorspalt 3 bezw. $1^1/_2$. Levator links sehr stark, rechts schwächer.

Fall 67. S. S. 39.

Fall 70. S. S. 39.

Die Mehrzahl aller dieser Fälle, wo es sich um schlechte Levatoren handelt, hat also ein völlig befriedigendes Resultat ergeben. Es ist deshalb auch nicht gerechtfertigt, die schlechten Levatoren von der Levatornaht auszuschliessen. Denn die nur selten einsetzende konsecutive Atrophie kann nie aus noch so schlechtem Levatorenbefund vorausgesehen werden, und die grosse Mehrzahl der Naht der schlechten Levatoren ergibt ein vollkommen befriedigendes Resultat.

Schliesslich mag noch erwähnt werden, dass in mehreren Fällen von mittlerem Levatorenbefund vor der Operation bei der Nachuntersuchung sich auf der einen Seite gute, auf der anderen Seite mässige Muskel vorfanden. Die Erklärung dürfte darin zu suchen sein, dass es sich um durch Geburtstraumen einseitig zerstörte Levatoren handelt, deren Stärkedifferenz vor der Operation

nicht deutlich zu tasten war. Die grösseren Anforderungen, die dann durch die Levatornaht an sie gestellt werden, bedingen die mehr einseitige Entwicklung.

Bei den recidivierten Fällen handelte es sich immer um Cystocelenrecidive und Scheidenprolapsrecidive. Nie trat ein Uterusprolapsrecidiv ein, nur einmal fand sich die Portio bei der Nachuntersuchung ein Finger unterhalb der Interspinallinie; hier dürfte es sich aber mit grosser Wahrscheinlichkeit um eine elongatio colli handeln, da der vor der Operation verkleinerte Uterus nach der Operation vergrössert war.

Fall 6. Fräulein J. R. 1 Partus.

Status: Uterus sehr klein, aufgerichtet. Levatorspalt $3^1/_2$ bezw. $2^1/_2$. Levator links mittel, rechts schwächer. Perinealkeil mittel.

Diagnose: Prol. vag. ant. et post. Prol. uteri totalis. Ulcus decubitale.

Operation: 22. X. 10. Colporrh. ant. et post. Colpoperineoplastik. Alexander Adam. Levator-Transversusnaht.

Nachuntersuchung: (nach 13 Monaten). Uterus retrofl. Beweglich: gänseeigross. Portio 1 Finger breit unterhalb der Interspirallinie. Levatorspalt 2 bezw. $1^1/_2$. Levatoren beide leidlich kräftig. Perinealkeil sehr gut.

Subj. Befinden: Sehr gut. Völlig arbeitsfähig.

Für die Cystocelen kommen, wie wir hier nochmals betonen, nach Halban und Tandler neben Lageanomalien des Uterus Defekte im Diaphragma urogenitale und des Perinealkeils als ursächliche Momente in Betracht. Vor allem zeigte sich deutlich der Einfluss des Perinealkeils. Die Beobachtungen Adolphs dagegen, dass normale Lage des Uterus ebenso wie guter Perinealkeil jeder für sich vor einem Recidiv schützen kann, konnten wir nicht in allen Fällen bestätigen. Wenn sich nämlich damit ein schlechter Damm verband, so trat Recidiv ein; (Fall 14. 15. 66.). Nur einmal war die Patientin recidivfrei, bei der die Schauta-Wertheimsche Operation in Kombination mit der Levator-Transversusnaht angewandt wurde. In einem anderen Falle trat trotz retroflektiertem Uterus und schlechtem Perinealkeil kein Recidiv ein; da

es sich aber erst um eine Beobachtungszeit von drei Monaten handelt, kann von einer Dauerheilung nicht gesprochen werden, und es bleibt abzuwarten, ob in diesem Falle trotz Lageanomalie und schlechtem Perinealkeil kein Recidiv eintritt.

Bei einer Patientin, wo bei der Nachuntersuchung ein schlechter Beckenboden mit schlechtem Perinealkeil verbunden war, trat ein Scheidenrecidiv ohne Cystocele ein (Fall 11). Dagegen schützte bei schlechtem Perinealkeil ein guter Beckenboden vor Recidiv. Es machte dabei keinen Unterschied, ob es sich um in der Mittellinie vereinigte Levatoren handelte oder um einen die physiologische Breite aufweisenden Levatorspalt mit gut sich kontrahierenden Muskeln.

Krankengeschichten der recidivierten Fälle:

Fall 8. Frau M. B. 48 Jahre. 5 Partus. (1. mit 22 Jahren). Status: Uterus retrofl. Levatorspalt 3 bezw. 2. Levatoren links mittel, rechts schwach. Perinealkeil mittel.

Diagnose: Prol. vag. ant. et post. Erosio portion.

Operation: 4. XII. 10. Colp. ant. et post. Alexander Adam nach Menge. Levator-Transversusnaht.

Entlassung: 23. I. 11. Damm fast heil . . .

Nachuntersuchung: (Nach 10 Monaten). Vagina: Descensus ant. beim Pressen. Kleine Cystocele. Uterus retrofl. normal gross, Damm 2 cm hoch, Levatorspalt 2 bezw. 1½. Levatoren mässig kräftig. Perineakeil schlecht.

Subj. Beschwerden: Ab und zu Schmerzen. Arbeitsfähig: Für leichte Arbeit.

Fall 11. Frau K. D. 30 Jahre. 2 Partus. (1. mit 26 Jahren). Status: Uterus antefl. hühnereigross, Levatorspalt 3 bezw. 2½, Levatoren mittel. Perinealkeil mittel.

Diagnose: Prol. vag. ant. et post. Cystocele.

Operation: 11. XII. 09. Colporrh. ant. et post. Colpoperineoplastik. Alexander Adam nach Menge. Levator-Transversusnaht.

Nachuntersuchung: (Nach 9 Monaten). Vagina: Starker Descensus ant. beim Pressen. Damm 3 cm hoch. Levatorspalt 3 bezw. 2. Levator links stark, rechts sehr schwach. Perinealkeil mässig stark.

Subj. Beschwerden: Keine. Arbeitsfähig: Völlig.

Fall 14. Frau A. S. 72 Jahre

Diagnose: Prol. vag. et uteri totalis. Ulcus decubitale.

Operation: 18. I. 10. Colporrh. ant. et post. Portioamputation Colpoperineoplastik. Levator-Transversusnaht.

Entlassung: 4. II. 10. Damm granuliert.

Nachuntersuchung: (Nach 8 Monaten). Vagina: Stark. Desc. ant. et post. ohne Pressen. Cystocele. Rectocele. Uterus antefl. Normalgross. Damm 2 cm hoch. Levatorspalt $2^1/_2$ bezw. 1. Levatoren beiderseits kräftig. Perinealkeil mässig dick.

Subj. Befinden: Gut. Arbeitsfähig: Ja.

Fall 15. Frau M. Schw. 33 Jahre. 3 Partus. (1. mit 27 Jahren).

Status: Uterus antefl. Levatorspalt 3 bezw. $1^1/_2$; links gut, rechts schwach. Perinealkeil mittel.

Diagnose: Prol. vag. ant. et post. Cystocele.

Operation: 18. I. 10. Colporrh. ant. et post. Colpoperineoplastik. Alexander Adam. Tubensterilisation. Levator-Transversusnaht.

Bei der Entlassung: Damm heilt noch.

Nachuntersuchung: (Nach 9 Monaten). Vagina: Leicht. Desc. ant. beim Pressen. Leichte Cystocele. Uterus antefl. normal gross; Damm 2 cm hoch. Levatorschenkel: Rechts fehlt völlig, links gut. Perinealkeil mässig.

Subj. Beschwerden: Keine. Arbeitsfähig: Ja.

Fall 24. Frau W. K. 53 Jahre. 8 Partus. (1. mit 20 Jahren).

Status: Uterus antefl. normal gross, unterhalb der Interspinallinie. Damm erhalten. Levatorspalt $3^1/_2$ bezw. 3. Levator mittel. Perinealkeil mittel.

Diagnose: Prol. vag. ant. et post. Descens. uteri. Cystocele.

Operation: 9. II. 10. Colporrh. ant. et post. Colpoperineoplastik. Levator-Transversusnaht.

Nachuntersuchung: (nach 7 Monaten). Starker Descensus ant. ohne Pressen. Cystocele. Uterus retrovertiert. Normal gross. Damm 3 cm hoch. Levatorspalt $2^1/_2$ bezw. 1. Levatorenschenkel links gut, rechts geringer, doch kontrahieren sich beide gut und kräftig. Perinealkeil mässig gut.

Subj. Befinden: Sehr gut. Arbeitsfähig.: Ja.

Fall 42. (Ohne Recidiv. Siehe oben). Frau C. Z. 63 Jahre. 2 Partus. (1. mit 28 Jahren).

Status: Uterus antefl., prolabiert, sehr klein. Sphincter fast völlig verloren, zerrissen, vernarbt. Levatorspalt 4 bezw. $3^1/_2$. Levator schwach. Perinealkeil schwach.

Diagnose: Prol. totalis vag. et uteri. Dammriss III. Incontinentia alvi. Rectocele.

Operation: 27. IV. 10. Operation nach Schauta-Wertheim. Colp. post. Levator-Transversusnaht. Dammplastik nach Laws. Tait.

Heilung: Per secundam.

Nachuntersuchung: (nach 5 Monaten). Uterus stark antefl. von normaler Grösse. Damm sehr klein. Sphincter nicht ganz funktionsfähig. Levatorenschenkel auf 2 cm in der Mitte zusammen, beiderseits gut. Perinealkeil sehr mässig.

Arbeitsfähig: Für leichte Arbeit.

Fall 49. Frau B. H. 59 Jahre. 3 Partus. (1. mit 24 Jahren).

Diagnose: Prolaps.

Operation: 13. V. 10. Colp. ant. et post. Levator-Transversusnaht.

Nachuntersuchung: (nach 4 Monaten). Uterus antefl. Damm hoch, fast 3 cm dick. Levatorschenkel liegen in der Mitte zusammen, ziemlich kräftig entwickelt. Beim Pressen wölbt sich die Blase als kleine Cystocele in die Vulva vor.

Fall 66. Frau E. H. 57 Jahre. 5 Partus. (1. mit 37 Jahren).

Status: Uterus retrofl. Levatorspalt $3^1/_2$ bezw. $2^1/_2$. Levator mittel. Perinealkeil gut.

Diagnose: Prol. Cystocele, Rectocele.

Operation: 9. VIII. 10. Colp. ant. et post. Levator-Transversusnaht.

Heilung: Per secundam.

Nachuntersuchung: (nach 1 Monat). Leichter Descensus ant. ohne Pressen. Leichte Cystocele. Uterus retrovertiert, von normaler Grösse. Damm nicht geheilt, 2 cm hoch, das übrige granulierend. Levatorenschenkel in der Mitte auf kurze Strecke zusammen, rechts gut, links mässig. Perinealkeil gut, 2 cm dick. Hintere Scheidenwand und ein Teil der Dammwunde von der Vagina aus granulierend, noch narbig fest.

Um den Erfolg der Levatornaht an der Recidivhäufigkeit zu erkennen, wollen wir unsere Fälle mit den von Adolph mitgeteilten vergleichen: Es handelt sich beide Male um die gleiche Klinik; abgesehen von der Totalexstirpation, die bei den Fällen von Adolph mehrmals, bei unseren aber nicht mehr ausgeführt wurde, um die gleichen Operationen, nur dass in unseren Fällen jedesmal die Levatornaht resp. Levator-Transversusnaht angefügt wurde. Wir haben für diese Betrachtung nur die Patientinnen berücksichtigt, die frühestens ein halbes Jahr nach der Operation nachuntersucht wurden. Es muss

zugegeben werden, dass auch diese Zeit noch sehr kurz ist, andererseits aber pflegen erfahrungsgemäss Prolapsrecidive sehr bald nach der Operation einzutreten. Die Zahlen von Adolph sind:

Prolapsoperationen ohne Levatornaht:

Gruppe I (66 Fälle)	79 %	geheilt
Gruppe II und III (56 Fälle)	62½ %	„
Gesamtzahl (122)	70 %	„

Unsere Fälle: Mit Levatornaht:

Gruppe I (17)	88 %	„
Gruppe II und III (11)	83 %	„
Dazu ohne Bez. 3 Fälle: 2 geheilt		
Gesamtzahl (31)	84 %	„

Aus diesen Zahlen geht hervor, dass die Häufigkeit der Recidive, wenn wir die kurze Nachbeobachtungszeit der 2. Gruppe als für den Vergleich berechtigt anerkennen, durch die Levatornaht um 14 % verringert wurde. Es zeigt sich ferner deutlich, dass die Besserung überwiegend den schweren Prolapsen zu Gute kommt, denn diese wurden um 19½ % gebessert, die leichten nur um 12 %. Mit diesen Zahlen stimmen vollkommen die Untersuchungen über den Einfluss der Levatornaht auf die Beckenbodenverhältnisse bei den verschiedenen Graden der Prolapse überein. Wir haben schon oben erwähnt, dass der Einfluss der medianen Vereinigung der Levatoren deutlicher in der zweiten Gruppe (Hiatus genitalis 2½ bis 3 Querfinger breit) wie in der ersten Gruppe (Hiatus genitalis bis 2 Querfinger breit) zum Ausdruck kommt. Die von Adolph gefundene Bedeutung des Levatorspaltes für die Recidivprognose der Prolapsoperationen tritt selbstverständlich in unseren Fällen zurück, ebendeshalb, weil das ursächliche Moment: Klaffen des Hiatus genitalis durch die Operation (Levatornaht) ausgeschaltet wurde. Bei

Adolph beträgt der Unterschied der Recidivhäufigkeit zwischen der ersten Gruppe und der zweiten und dritten 13½%, in unseren Fällen nur noch 6%.

Vergleichen wir die von uns gefundenen Zahlen mit denen anderer Autoren, so stehen uns nur die Veröffentlichungen von Schiffmann und Eckler zur Verfügung. Freilich teilen diese Autoren die Prolapse anders ein (leichtere Fälle und Totalprolapse), aber die Schlussfolgerungen, zu denen Schiffmann und Eckler kommen, zeigen doch eine bemerkenswerte Uebereinstimmung mit den von uns gefundenen Resultaten. Die genannten Autoren konnten bei leichten Fällen keinen Einfluss der Levatornaht bemerken (Operationen mit und ohne Levatornaht 97% Heilung), dagegen zeigte sich deutlich der Einfluss der Levatornaht bei den Totalprolapsen: Heilung ohne Levatornaht in 50%, mit Levatornaht aber in 80%.

Die Untersuchungen über die Erfolge der Levatornaht geben uns auch die Möglichkeit, eine schärfere Indikationsstellung für die Anwendung der Operation zu geben. Da es nur in einem Bruchteil der Fälle gelingt, dauernd die mediane Vereinigung der Levatoren zu erhalten, und da die median vereinigten Levatoren, wie wir oben zeigten, kein besseres Resultat ergaben, wie kräftige Levatoren mit einem Hiatus genitalis von normaler physiologischer Grösse, so sind alle die Fälle von der Levatornaht auszuschliessen, die vor der Operation einen Levatorspalt von höchstens 1½ Querfinger mit gut sich kontrahierenden Levatorschenkeln aufweisen. Auf unsere Fälle übertragen würde in 17 (27%) die Levatornaht überflüssig gewesen sein. Die schlechten Levatoren dagegen sollen nie — wir haben dies oben ausführlich begründet — eine Kontraindikation zur Anwendung der Levatornaht geben.

Fassen wir die wichtigsten Punkte nochmals zusammen, so ergibt sich folgendes:

1. Bei der grossen Mehrzahl aller Fälle gelingt es, primär eine mediane Vereinigung der Levatoren resp. der Transversi perinei profundi und Levatoren zu erzielen.
2. Die mediane Vereinigung ist in vielen Fällen gefolgt von einem temporär fortschreitenden Auseinanderweichen der Levatoren.
3. Dieses Auseinanderweichen stellt nicht einen Rückgang auf den früheren Zustand dar, vielmehr ist das Endresultat in der Mehrzahl der nicht vereinigt gebliebenen Levatoren ein Levatorspalt von normaler physiologischer Weite.
4. In einer sehr geringen Zahl von Fällen ist die Levatornaht gefolgt von einer meist einseitigen Atrophie der Levatorenschenkeln.
5. Die median vereinigten Levatoren stellen keinen besseren Zustand dar, als auch kräftige Levatoren mit einem Hiatus genitalis von normaler physiologischer Weite.
6. Auszuschliessen von der Levatornaht sind deshalb die schon vor der Operation kräftigen Levatoren mit einem Levatorspalt von höchstens 1½ Querfinger.
7. Schlechte Levatoren sind keine Kontraindikation zur Ausführung der Levatornaht.
8. Es gelingt, durch die Levatornaht die Recidive zu verringern.
9. Dabei weisen die stärkeren Grade der Prolapse eine grössere Besserung auf.
10. Bei der jetzt geübten neuen Technik der Operation, bei welcher mit Sicherheit nicht mehr die Transversi perinei profundi, son-

dern stets die freigelegten Levatorenschenkel breit aneinandergenäht werden, sind voraussichtlich noch günstigere Resultate zu erwarten.

Gelingt es uns so, durch eine den kausalen Indikationen mehr Rechnung tragende Therapie die Recidive zu verringern und bessere Dauerresultate zu erzielen, so muss doch auch anderseits unser Bestreben dahin gehen, die Entstehung von Prolapsen überhaupt zu verhüten. Da die Utero-Vaginalprolapse ihre Ursache haben in Verletzungen des Beckenbodens, so müssen die Bemühungen dahin zielen, diese Verletzungen zu vermeiden oder sie wenigstens zu heilen versuchen, noch bevor es dank dieser Verletzungen zu einem Vorfall gekommen ist. Es handelt sich vor Allem darum, die schweren Levatorenzerreissungen zu verhüten, die, wie Pankow gezeigt hat, besonders nach atypischen Zangen bei hochstehendem Kopfe entstehen, und eine allzulange Geburtsdauer zu verhindern, wobei es zu vollständigen Quetschungen der Levatoren kommt.

Besonders schlecht sind in dieser Beziehung die alten Erstgebärenden gestellt, bei denen durch die Rigidität der Weichteile die Geburtsdauer verlängert und der Prozentsatz der operativen Entbindungen erhöht wird. Da hier aber die Gewebe an Elastizität verloren haben, wird es nicht zu Dehnungen kommen, die sich im Wochenbett zurückbilden, sondern zu Zerreissungen, die nur narbig ausheilen können. Fetzer geht soweit, dass er die späte Erstgeburt direkt für das Entstehen der Prolapse verantwortlich macht. Auch wir konnten an unserm Material nachweisen, dass die späten Erstgebärenden einen hohen Prozentsatz zu den später an Prolaps erkrankten Frauen liefern. Von 51 an Vorfall erkrankten Patientinnen, bei denen wir das Alter der ersten Geburt eruieren konnten, hatten 17 ihre erste Geburt frühestens mit 28 Jahre durchgemacht. Von diesen 17 waren 41 % operativ entbunden

worden, meistens handelte es sich um die so schwere Beckenbodenverletzungen setzende Zangen, während von den übrigen an Prolaps erkrankten Frauen, die ihren ersten Partus vor 28 Jahren durchgemacht hatten, nur 24 % operativ entbunden worden waren.

In vielen Fällen wird es aber unseren Bemühungen nicht gelingen, Verletzungen bei der Geburt zu verhindern: umsomehr muss es unser Bestreben sein, zu retten, was noch zu retten ist. Krönig hat zuerst mit allem Nachdruck darauf hingewiesen, dass nicht durch Schonung, sondern durch Uebung die im Verlaufe der Schwangerschaft und der Geburt erschlafften Gewebe wieder ihre frühere Elastizität erhalten. Das zuerst von Küstner und dann von Krönig empfohlene Frühaufstehen hat nach Untersuchungen von Gauss und Mayer ergeben, dass es hierbei zu einer rascheren und besseren Zurückbildung der Bauchdecken und der Beckenbodenmuskulatur kommt, als wenn man die Frauen längere Zeit liegen lässt, ohne sie ihre Muskulatur üben zu lassen. Daneben wird im Wochenbett auf gymnastische Uebungen Wert zu legen sein, welche die Bauchdecken anspannen und damit gleichzeitig auf den Beckenboden wirken, der, wie Hegar und Halban und Tandler gezeigt haben, gleichzeitig mit den Bauchdecken kontrahiert wird.

Deshalb machen an der Freiburger Klinik mit gutem Erfolg die Wöchnerinnen gymnastische Übungen, die nach Krönig „im wesentlichen in einem methodischen Heben und Senken des Oberkörpers in der Hüfte bestehen, ferner in der von Thure Brandt und Ziegenspeck angegebenen Uebung der Glutaealmuskulatur, sowie der Adduktorengruppe des Oberschenkels (Knippninggarna), um eine konkommittierende Bewegung der Levatorenschenkeln als der wichtigsten Muskelgruppe zur Straffung des Beckenbodens zu erzielen.“ Daneben wird eine allgemeine Diätetik zu empfehlen sein, wie sie von Martin, Freund Franz u a empfohlen wird

Die von Gegnern des Frühaufstehens erhobenen Vorwürfe, dass das Frühaufstehen einen Prolaps begünstige, sind von Gauss und Cäsar widerlegt worden. Cäsar konnte auf Grund des Freiburger Materials nachweisen, dass „das protrahierte Wochenbett gerade diejenige Noxe ist, welche die ideelle puerperale Rückbildung beeinträchtigt und dadurch zur Insuffizienz des muskulären Beckenabschlusses und zur Dystopie der weiblichen Genitalien führen kann.“ Adolph wies nach, dass bei den von ihm berücksichtigten Prolapskranken 80 % das Bett bis zum achten Tage gehütet hatten. Unsere eigenen Fälle geben fast dasselbe Resultat: 11 % waren am ersten bis vierten Tage aufgestanden, 10 % am 5.—8. Tage, 79 % aber hatten ein Wochenbett durchgemacht von mindestens 9 Tagen. Deshalb sind wir berechtigt, in dem Frühaufstehen gerade einen Schutz zu sehen vor der Entwicklung eines Prolapses.

So darf die Erwartung ausgesprochen werden, dass es gelingt, durch eine vernünftige Prophylaxe die Prolapse zu verringern und durch eine die Aetiologie berücksichtigende Therapie bessere Erfolge in der Behandlung als bisher zu erzielen.

Am Schlusse meiner Arbeit ist es mir eine angenehme Pflicht, Herrn Geh. Hofrat Prof. Dr. Krönig für Uebernahme des Referats und Herrn Prof. Dr. Pankow und Herrn Dr. Peitzsch für freundliche Unterstützung meinen verbindlichsten Dank auszusprechen.

Ich bin am 19. Oktober 1887 zu Frankfurt am Main geboren. Nach dem Besuch der Vorschule des Wöhler-Realgymnasiums begab ich mich auf das Goethe-Gymnasium und verliess diese Anstalt mit dem Reifezeugnis 1906. Ich studierte an den Universitäten Heidelberg, München, Berlin und Freiburg, bestand Sommer 1908 in Heidelberg das Physikum, Mai 1911 in Freiburg das Staatsexamen und habe 1908/09 in München der ersten Hälfte meiner Militärpflicht genügt.

Literatur.

A = Archiv für Gynäkologie.
B = Beiträge zur Geburtshilfe und Gynäkologie.
C = Zentralblatt für Gynäkologie
GR = Gynäkologische Rundschau.
J = Jahresberichte über Gynäkologie.
M = Monatsschrift für Geburtshülfe und Gynäkologie.
V = Verhandlungen der deutschen Gesellschaft für Gynäkologie.
Z = Zeitschrift für Geburtshülfe und Gynäkologie.
A. de G. = Annales de Gynécologie et d'Obstetrique.
J. of Ob. = The Journal of Obstetrics and Gynäcology of the British Empire.
R. de G. = Revue de Gynécologie et de Chirurgie abdominale.
Am. J. = The American Journal of Obstetrics.
Br. m. J. = British med. Journal.

1. Adolph. Die Bedeutung des Levatorspaltes für die Recidivprognose der Prolapsoperation, M. XXV. 1909.
2. Berry Hart. Br. m. J. 1902.
3. Bröse. Die Resultate der Prolapsoperationen mit Interpositio vesico-vaginalis. Z. 1910.
4. Bumm. Zur Aetiologie und Behandlung des Utero-Vaginal-Prolapses. Z. 66. 1910.
5. Burtenshaw. M. XVII. 1903.
6. Cäsar. Klinische Untersuchungen über das Entstehen der Genitaldystopien beim Weibe. Inaug. Diss. Freiburg 1910.
7. Cazin. R. de G. 1906.
8. Chaput. R. de G. 1905.
9. Delanglade. Des Prolapsus Génitaux. A. de G. 1907.
10. Dührssen. Ueber operative Heilung von Prolapsen der Vagina und des Uterus. G. R. 1907.
11. Edge. Br. m. J. 1902.
12. Fetzer. Der Genitalprolaps, eine Folge der späten Erstgeburt. Münch. med. Woch. 1910.
13. Franz. Zur Diätet der Geburt, des Wochenbettes und des Neugeborenen. Zeitschr. für ärztl. Fortbildung 1909.

14. Freund, H. Ueber Genitalprolapse und ihre Behandlung. Praktische Ergebnisse der G. u. G. I. 1909.
15. Fritsch. Ueber Prolapsoperationen. Deutsche Klinik am Eingang des XX. Jahrh. Bd. 9. 1904.
16. Derselbe. Die Krankheiten der Frauen. 11. Aufl. 1903.
17. Frommels Jahresberichte. 1905. 1906. 1908.
18. Gauss. Zur Diätetik des Wochenbettes. V. 11.
19. Gottschalk. Z. 42. 1900.
20. Halban und Tandler. Anatomie und Aetiologie der Genitalprolapse beim Weibe. Wien u. Leipzig 1907.
21. Dieselben. Zur Therapie des Genitalprolapses. M. XXXII. 1910.
22. Hartmann. A. de G. 1907.
23. Hegar. Deutsche med. Wochenschr. 1884.
24. Heidenhain. Ueber eine neue Prolapsoperation. A. 88.
25. Derselbe. Einfluss der Geburt auf den Levatorspalt und die Operation von Prolapsen. C. 1909.
26. Hue. Einige Bemerkungen über die Dehnungen des Beckenbodens während der Geburt und deren Folgen. Z. 1907.
27. Jolly. Die Operation des Prolapsus uteri totalis. Z. 66. 1910.
28. Klein. Münch. med. Wochenschr. No. XXVII. 1910.
29. Koblanck. Dauerergebnisse der Prolapsoperation. V. 10.
30. Kraatz. Die plastische Verwendung des Uterus bei Cystocele und Gebärmuttervorfall. Z. 1910.
31. Krönig. Uebung und Schonung in der Geburtshülfe und Gynäkologie. Deutsche med. Wochenschr. 1907.
32. Derselbe. Bemerkungen zur Prolapsoperation. A. 92. 1910.
33. Küstner. Kurzes Lehrbuch der Gynäkologie.
34. Derselbe. Prolapsus in Veits Handbuch der Gynäkologie. Bd. 1.
35. Derselbe. Ist einer gesunden Wöchnerin eine protahierte Bettruhe dienlich? V. 9.
36. Latzko. Die Levatornaht als typische Prolapsoperation. M. XXXII. 1910.
37. Mackenrodt. Z. 66. 1910.
38. Martin, E. Die Aetiologie des Vorfalls von Scheide und Uterus. Z. 66. 1910.
39. Martin, A Z. 66. 1910.
40. Mayer. Zum Frühaufstehen der Wöchnerinnen. Münch. med. Wochenschr. 1909. Heft 6.
41. Nagel. Gynäkologie für Aerzte und Studierende 1904.

42. Nebesky. Die Aetiologie des Utero-vaginalprolapses. Eine klinisch-anatomische Studie. A. 87.
43. Noble. Eine neue Operation bei vollständiger Zerreissung des Perineums. C. 1903.
44. Pankow. Der Einfluss der Geburt auf den Levatorspalt. C. 1909.
45. Picquand et Renaud Hue: Releveur Pubo vaginal et Prolapsus génitaux. R. de G. 1908.
46. Reed. Eine neue Operation für eine befriedigendere Wiederherstellung des Beckenbodens unter besonderer Berücksichtigung der tiefen Schicht des Perineums. C. 1903.
47. Reick. Kolporrhaphie durch Scheidenverdopplung. A. 90.
48. Sänger-Herff: Enzyklopädie der Geburtshülfe und Gynäkologie. Bd. 2.
49. Sailly. C. 1906.
50. Schatz. Ueber die Zerreissungen des muskulösen Beckenbodens bei der Geburt. A. 22. 1884.
51. Derselbe. Ueber die Abreissungen der Scheide und des muskulösen Beckenbodens als Ursachen von Genitalprolaps. V. 10.
52. Schauta. Lehrbuch der ges. Gynäkologie.
53. Derselbe. C. 1909.
54. Schiffmann und Eckler. Die aetiologische Therapie des Prolapses. M. XXXII. 1910.
55. Sellheim. C. 1909.
56. Stöckel. Ueber die Wertheim-Schautasche Prolapsoperation. A. 91.
57. Strassmann. Z. 66. 1910.
58. Studdihard. M. XVI. 1902.
59. Violet. A. de G. 1910.
60. Ziegenspeck. Neue Prolapsoperation. C. 1899.
61. Derselbe. Zur Aetiologie des Prolapsus uteri. V. 10.